



Gastroenterología y Hepatología



<https://www.elsevier.es/gastroenterologia>

P-121 - RELEVANCIA DE LA ECOGRAFÍA ABDOMINAL EN EL DIAGNÓSTICO DE LESIONES GÁSTRICAS

Francisco José Manzano Gómez, Elena Garrido Gómez, Francisco Mesonero Gismero, Diego Burgos Santamaría, Carlos Martín de Argila de Prados, Daniel Álvarez de Castro, Sandra Pérez de la Iglesia, Miguel Ramírez Verdyguer, Miguel García González y Agustín Albillos Martínez

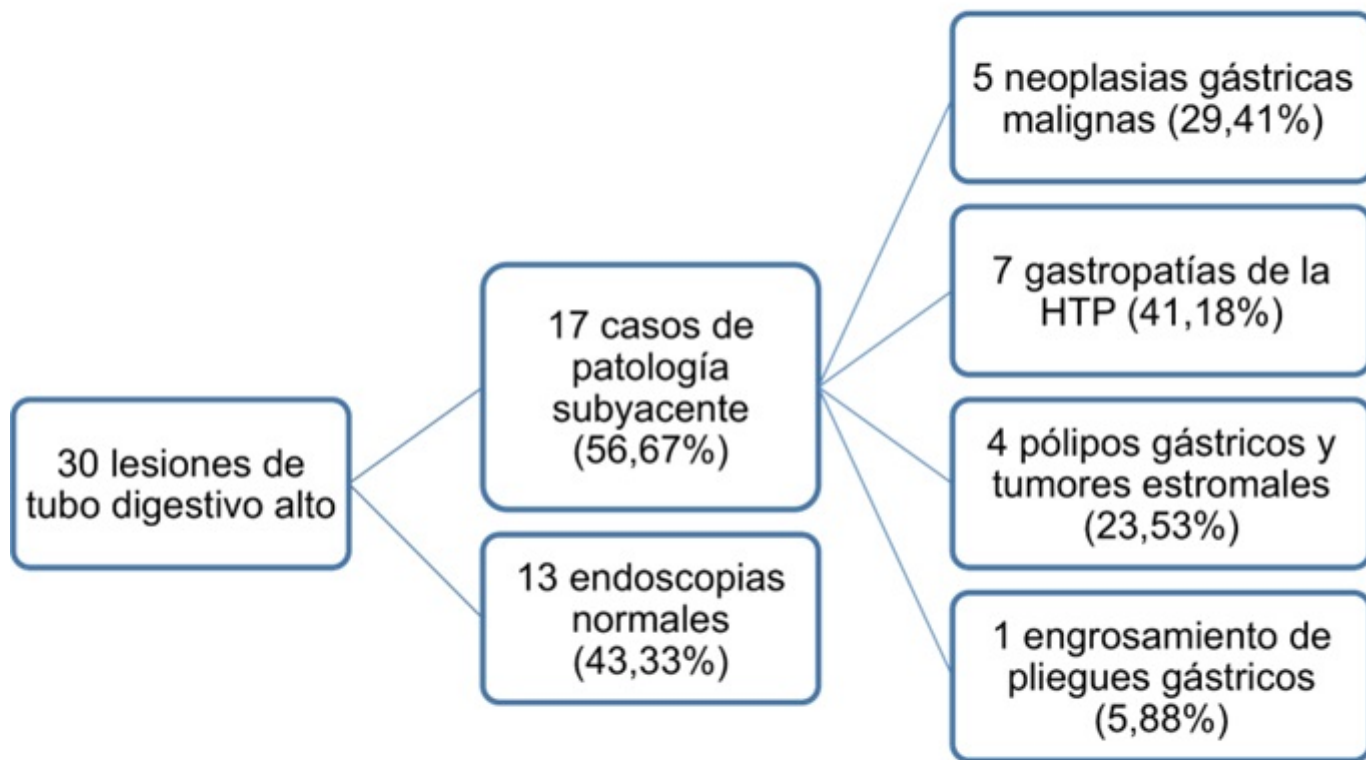
Servicio de Aparato Digestivo, Hospital Universitario Ramón y Cajal, Madrid.

Resumen

Introducción: Las lesiones gástricas son de difícil diagnóstico mediante ecografía abdominal debido al gas presente en el tubo digestivo y al peristaltismo del mismo. Sin embargo, las mejoras técnicas en los ecógrafos actuales permiten observar lesiones localizadas a este nivel. El objetivo del presente estudio es describir el diagnóstico ecográfico de patologías gástricas, así como analizar su frecuencia en un hospital terciario.

Métodos: Se realizó una búsqueda en la base de informes ecográficos de nuestro hospital de las ecografías abdominales realizadas durante 6 años (2018-2023) que contenían en el informe los términos “estómago”, “gástrico” y/o “gástrica”. Se seleccionaron aquellas que aportaban diagnóstico ecográfico *de novo* de una lesión gástrica (30 exploraciones de un total de 217 ecografías revisadas), sin estudios endoscópicos previos, y a las que posteriormente se realizó endoscopia digestiva alta.

Resultados: Se identificaron 30 lesiones de tubo digestivo alto en ecografía convencional y se corroboró en gastroscopia que 17 se relacionaban con patología subyacente (56,67%), con la distribución que se muestra en la figura. Las descripciones correspondientes a gastritis por hipertensión portal mostraban engrosamiento regular y uniforme de la pared gástrica, a diferencia del engrosamiento difuso e irregular de dicha pared correspondiente a las neoplasias malignas. Los pólipos o lesiones subepiteliales se visualizaron como lesiones hipoecogénicas bien delimitadas, dependientes de segunda, tercera o cuarta capa. El engrosamiento de pliegues gástricos se definió como incremento regular del grosor de los mismos.



Conclusiones: La ecografía abdominal es capaz de detectar patología en el tubo digestivo alto, por lo que debemos realizar una exploración de forma sistemática, siempre que la ventana ecográfica lo permita. Esto nos permitirá realizar un diagnóstico precoz de diferentes patologías y nos guiará a la realización de otras pruebas diagnósticas invasivas.