



Gastroenterología y Hepatología



<https://www.elsevier.es/gastroenterologia>

122 - INFECCIÓN POR *HELICOBACTER HEILMANNII* EN NUESTRO MEDIO

M. Curieses Luengo¹, M.A. García Castro², Á. Montero Moretón¹, E. González de Castro¹, L.F. Aguilar Argeñal¹, D. Robles de la Osa¹, M. Cimavilla Román¹, L. Pérez Cítores¹, J. Barcenilla Laguna¹, S. Maestro Antolín¹, F.J. Rancel Medina¹, J. Santos Fernández¹, F. Santos Santamarta¹ y A. Pérez Millán Antonio¹

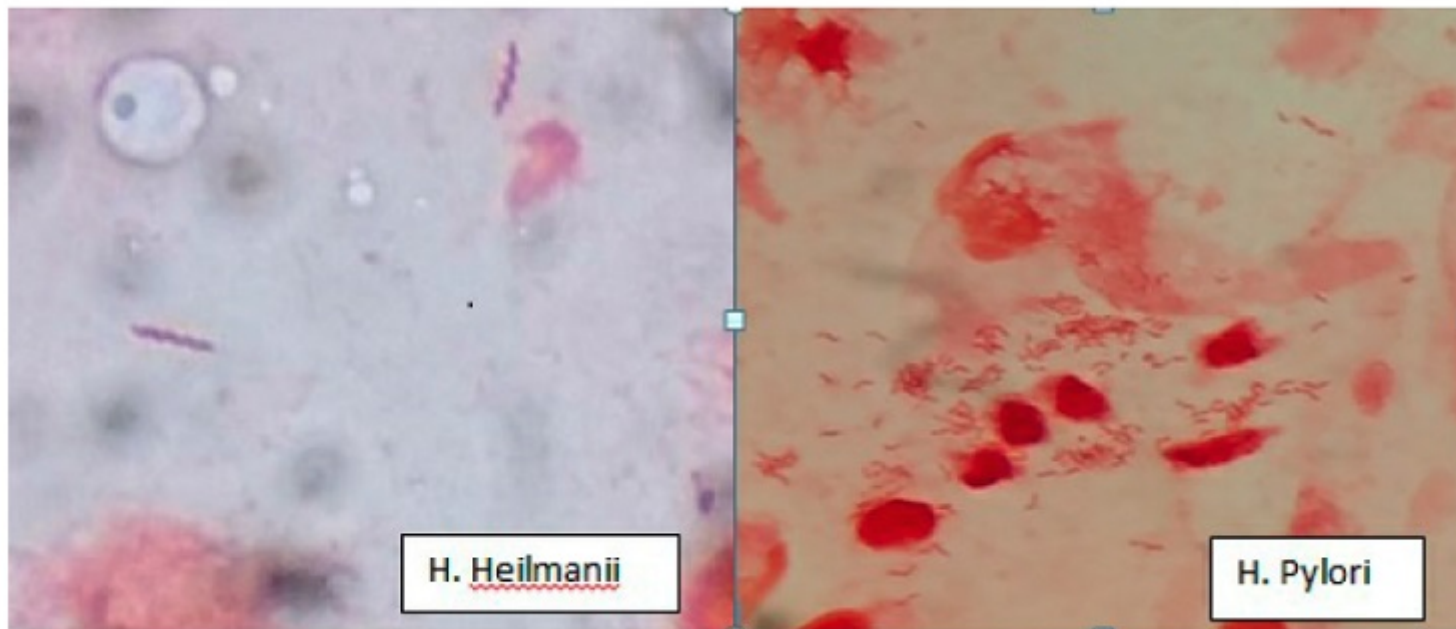
¹Digestivo, Complejo asistencial Universitario de Palencia. ²Microbiología, Complejo asistencial Universitario de Palencia.

Resumen

Introducción: La infección por *Helicobacter heilmannii* (*Gastrosprillum hominis*) es muy rara en nuestro medio (prevalencia 0,1-0,6%). Es un bacilo gramnegativo, de morfología espiral, que produce síntomas similares a *Helicobacter pylori*. El origen parece ser el contacto con animales domésticos que son reservorio. El diagnóstico se basa en la detección morfológica en microscópico (más largo y espiroideo). Presenta poca actividad ureasa lo que dificulta el diagnóstico. El tratamiento está indicado en pacientes sintomáticos y es el mismo que el utilizado para *Helicobacter pylori*.

Métodos: Estudio observacional, retrospectivo, descriptivo de los casos de infección por *Helicobacter heilmannii* en nuestro centro desde enero de 2010 hasta diciembre de 2020.

Resultados: Se encontraron 3 pacientes con infección por *Helicobacter heilmannii* desde enero de 2010 a diciembre de 2020. Dos de ellos eran varones de 32 y 40 años y una mujer de 12 años. Todos presentaban clínica de dispepsia de más de 3 meses de evolución. Se realizó gastroscopia en todos los casos, en uno de ellos se objetivó una gastritis antral leve, en otro duodenitis erosiva y en un caso la gastroscopia fue normal. El diagnóstico se basó en la observación de bacilos gramnegativos de morfología en espiral de mayor tamaño (imagen izquierda) que *Helicobacter pylori* (imagen derecha). El antígeno en heces y el test de ureasa fue negativo en los 3 casos. El tratamiento que se utilizó fue de triple terapia (amoxicilina, claritromicina y omeprazol) en 2 de los casos y cuádruple sin bismuto (amoxicilina, claritromicina, metronidazol y omeprazol). En todos los casos se objetivó mejoría sintomática.



Conclusiones: La infección por *Helicobacter heilmannii* es muy rara en nuestro medio y produce síntomas similares a los producidos por *Helicobacter pylori*. Para el diagnóstico fue necesario estudio morfológico. Con el mismo tratamiento erradicador utilizado frente a *Helicobacter pylori* se objetivó mejoría sintomática.