




Gastroenterología y Hepatología



<https://www.elsevier.es/gastroenterologia>

35 - MIOTOMÍA ENDOSCÓPICA DEL CRICOFARÍNGEO: CASOS INICIALES DE UNA SERIE PROSPECTIVA

F. Estremera Arévalo^{1,2}, L. Zabalza San Martín¹, I. Rodríguez Mendiluce¹, S. Carrión³, P. Rosón Rodríguez⁴, M. Gómez Alonso¹, N. Hervás Palacios¹, A. Arrubla Gamboa¹, J. Carrascosa Gil¹, V. Busto Bea¹, J.J. Vila Costas¹ y E. Albéniz Arbizu^{1,2}

¹Servicio de Aparato Digestivo, Complejo Hospitalario de Navarra, Pamplona. ²Navarrabiomed, Pamplona.

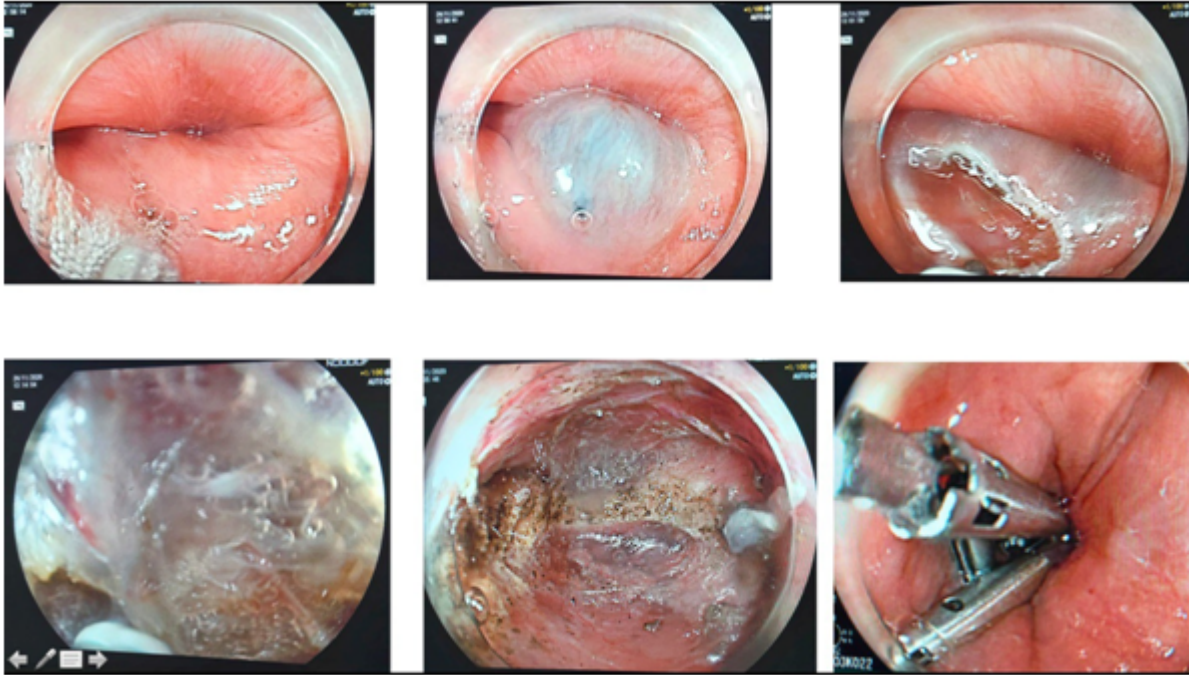
³Servicio de Aparato Digestivo, Hospital de Mataró. ⁴Servicio de Aparato Digestivo, Hospital Quirónsalud Málaga.

Resumen

Introducción: La acalasia del cricofaríngeo (AC) es una rara entidad tratada mediante miotomía quirúrgica. Las alternativas endoscópicas convencionales (dilatación e inyección de bótox) presentan eficacia limitada y temporal. Se han descrito casos aislados exitosos de miotomía peroral endoscópica del cricofaríngeo (C-POEM), aunque ninguno en centros europeos.

Métodos: Paciente 1: mujer, 40 años. Disfagia alta. Gastroscopia, tránsito baritado y manometría compatibles con AC. El TC sin contraste apoya el diagnóstico. En la endoscopia se objetiva compresión extrínseca proximal con imagen pulsátil, se solicita Angio-TC, compatible con disfagia lusoria. La paciente se interviene de urgencia por cirugía vascular no realizándose C-POEM. Paciente 2: varón, 83 años. Disfagia alta y micro-aspiraciones. El tránsito baritado muestra impronta posterior a nivel de C5-C6 y la manometría son compatibles con AC. En la gastroscopia inicial imposibilidad de paso a nivel del esfínter esofágico superior. El TC cervical descarta compresiones extrínsecas. Tratamiento inicial con bótox con empeoramiento clínico. Se llevan a cabo videofluoroscopia y manometría con impedancia confirmándose diagnóstico de AC y se realiza C-POEM sin eventos adversos: Mucosotomía y tunelización sin capuchón por la limitación de espacio. Miotomía del cricofaríngeo y cierre de la mucosotomía con clips.

Resultados: Paciente 1: tratamiento mediante cirugía vascular con mejoría parcial de sus síntomas. Paciente 2: resolución inmediata de los síntomas y normalización del tránsito baritado, persistiendo asintomático y tolerando dieta completa a los 5 meses.



Conclusiones: La AC requiere un pormenorizado estudio para excluir otras causas de disfagia alta. El C-POEM es un tratamiento prometedor para el tratamiento de la AC. La tunelización sin capuchón facilitó la realización del procedimiento, con limitación espacial por la anatomía de la región faríngea. Este se trata del primer caso reportado en Europa.