Cordoma Sacro: Técnica quirúrgica y resultado clínico en tres casos

Chordoma Sacrum: Surgical Technique and clinical outcomes in three cases

Jesús Alberto Pérez–Contreras,[1] Isaac Nájera-Domínguez,[2] Juan Fernando Calderón-Carrillo,[3] Sergio Torres-Vargas,[4] Francisco Cuevas-Salazar.[5]

▷ Resumen

Introducción: El Cordoma es un tumor de difícil tratamiento derivado del origen notocordal, comportamiento biológico y del sitio anatómico donde suele crecer, motivo de esto es un tratamiento multidisciplinario y pronostico reservado.
Objetivo: Describir la técnica quirúrgica de la resección en bloque del cordoma sacro, sin realizar rotación de colgajo muscular para la reconstrucción pélvica, así como presentar la experiencia en el manejo multidisciplinario.
Material y Métodos: Se captaron los casos con el diagnóstico de cordoma sacro, durante el periodo comprendido entre abril del 2009 a mayo del 2010, en los cuales se realizó resección en bloque vía posterior y reconstrucción pélvica, utilizando teflón y malla de polipropileno, tratados y evaluados prospectivamente.

▷ Abstract

Introduction: *The Chordoma is a dificult kind of tumor instead notochordal origin, biological behavior and anatomíc site usual grow it, reason for a multidisciplinary approach and prognosis reserved.*
Objective: *To describe a surgical technique for the chordoma sacrum bloc resection without muscular pedicle rotation for pelvic reconstruction, and show the multidisciplinary experience in their management.*
Material and methods: *We include the cases with chordoma report during April 2009 to May 2010, in which a posterior bloc resection and prothesic Teflon - polypropylene pelvic reconstruction was made, treatment and the posterior evaluations were prospective.*
Results: *We found three cases with possibility for bloc resection and chordoma sacrum histology report (two men*

1 Médico Neurocirujano Adscrito al Hospital de Oncología de la Unidad Médica de Alta Especialidad del Centro Médico Nacional Siglo XXI. México D.F., México.
2 Médico Cirujano Oncólogo Adscrito al Servicio de Sarcomas del Hospital de Oncología de la Unidad Médica de Alta Especialidad del Centro Médico Nacional Siglo XXI. México D.F., México.
3 Médico Neurocirujano Adscrito al Hospital de Pediatría de la Unidad Médica de Alta Especialidad del Centro Médico Nacional Siglo XXI. México D.F., México.
4 Médico Cirujano Oncólogo Jefe de Servicio de Sarcomas del Hospital de Oncología de la Unidad Médica de Alta Especialidad del Centro Médico Nacional Siglo XXI. México D.F., México.
5 Médico Neurocirujano del Centro Neurológico Institución, CENOR Centro Médico, ABC. México D.F., México.

Correspondencia: Dr. Alberto Pérez Contreras. Dirección del Hospital de Oncología del Centro Médico Nacional Siglo XXI, ubicado en Cuauhtémoc 330, Col. Doctores, Delegación Cuauhtémoc. C.P. 07760. México, D.F., México. Teléfono: 5627 6900, Ext: 22669. *Correo electrónico:* alperezc@gmail.com.

Resultados: Se incluyeron tres casos, dos hombres y una mujer, en los cuales se evaluó la posibilidad de resección en bloque de cordoma sacro, ya corroborado por histología. La edad promedio fue de 44 años. Se realizó el procedimiento, sin complicaciones. La principal complicación posoperatoria fue la infección de vías urinarias bajas, asociado a permanencia prolongada de sonda transuretral. Todos los pacientes conservaron función motora y sensitiva que les permite la marcha, sin mayor déficit respecto al estado prequirúrgico. Dos de los pacientes tienen continencia de esfínter anal y urinario, en un caso esto no pudo evaluarse por tener colostomía. No hubo defunciones.
Conclusiones: Los resultados obtenidos muestran que realizando este procedimiento de forma multidisciplinaria, se obtiene un resultado oncológico y neurológico aceptable. Es necesario un seguimiento a largo plazo, para determinar el periodo libre de enfermedad.

Palabras clave: Cordoma, tumor sacro, técnica quirúrgica, reconstrucción pélvica, México.

and one woman). Media of 44 years old, the procedure was made without severe complications. The main is lower urinary tract infection due to transurethral catheter long term use. The entire patient has a motor and sensitive function and is able to walk. Two patients present anal and urinary continence, one patient it is not possible to evaluate for a colostomy. No mortality was present.
Conclusions: *The results support when the procedure it is made for a multidisciplinary team it is possible to obtain an oncologist and functional acceptable. It is necessary a long term follow up to observe a free period of disease.*

Keywords: *Chordoma, sacrum tumor, surgical technique, pelvic reconstruction, Mexico.*

▷ Introducción

El Cordoma es un raro tumor derivado de un remanente notocordal, que puede afectar cualquier lugar del neuroeje, donde exista este remanente.[1] Con mayor frecuencia en los extremos de la notocorda primitiva: en la región del clivus en 35%, en la región sacro coccígea en 53%[2] y en menor frecuencia, entre estas dos zonas.[3] Las metástasis derivadas de este tumor son menores del 5%,[4] y la recurrencia después de la cirugía es mayor del 85% de los pacientes, por lo que se utiliza adyuvancia con radioterapia.[5,6]

Este tumor se caracteriza por un crecimiento lento e histológicamente es considerado de bajo grado de malignidad, las dimensiones alcanzadas son debido al comportamiento biológico de crecimiento lento. Los síntomas que aparecen son tardíos, sin embargo, debido a la asociación con estructuras de origen neural, vascular y visceral, requieren de un acceso multidisciplinario, para lograr una resección exitosa.[7]

La resección en bloque con integridad del tumor sin contaminación del campo quirúrgico, es el tratamiento ideal para lograr un control local de la enfermedad, así como brinda mejor probabilidad de curación.[8,9] Este procedimiento es técnicamente complejo, e implica tener un conocimiento anatómico preciso de la región. Aunado a esto, debe considerarse como común, que alcancen dimensiones importantes antes de ser diagnosticados.[10]

La preservación de raíces sacras es importante al igual que no lesionar estructuras vasculares y viscerales, debido a que el sacrificio neural conlleva diferentes grados de compromiso neurológico.[11] Con lo anterior, en la evaluación preoperatoria se debe tratar de determinar la extensión de la enfermedad, así como predecir el compromiso neurológico.[12]

Se han descrito diferentes accesos para la resección de tumores en esta localización,[13,14] vía anterior a través del abdomen y vía posterior. El acceso vía posterior tiene menor morbilidad,[15] y se ha utilizado rotación de colgajo muscular para la reconstrucción de la pared posterior de la pelvis,[16] en el cual interviene un equipo que lo conforma: un cirujano de columna, un cirujano oncólogo y un cirujano reconstructivo.

El objetivo del presente trabajo es describir la técnica quirúrgica, para la resección en bloque del cordoma sacro coccígeo, vía posterior, sin utilizar colgajo muscular para la reconstrucción pélvica y presentar los resultados obtenidos.

▷ Material y métodos

Todos los casos fueron evaluados y tratados en conjunto, por el Servicio de Neurocirugía y Cirugía Oncológica, del Hospital de Oncología del Centro Médico Nacional Siglo XXI.

Tabla 1.
Datos demográficos

	Caso 1	Caso 2	Caso 3
Edad	43	39	50
Sexo	Masculino	Femenino	Masculino
Nivel vertebral	S3	S3	S4
Histología	Cordoma Condroide	Cordoma Clásico	Cordoma Clásico
Síntoma principal	Dolor	Pujo y Estreñimiento	Dolor
Adyuvancia prequirúrgica	No	Si	No
Diametro del tumor	120 mm	150 mm	90 mm
Tiempo de evolución antes de la cirugía	18 meses	6 meses	12 meses

A todos los pacientes se les realizó evaluación por imagen, para determinar el nivel sacro afectado, ya sea con Tomografía Axial Computada (TAC) y/o Resonancia Magnética (RM) de columna.

Se verificó histología en todos los casos con biopsia incisional y si los pacientes no presentaban factores de comorbilidad al verificar laboratorios preoperatorios completos, se les propuso cirugía.

▷ Presentación de casos

Los datos demográficos se presentan en la **Tabla 1**. Éstos muestran predominancia en la edad adulta y sexo masculino, el nivel sacro afectado fue medio-bajo, el síntoma principal fue dolor de características axiales, sin radiculopatia ni compromiso de esfínteres, todos tuvieron sintomatología rectal del tipo pujo y tenesmo. Un paciente recibió radioterapia preoperatoria a pelvis.

▷ Acceso quirúrgico

Previa intubación orotraqueal y monitorización del paciente, por parte del Servicio de Anestesiología, se colocó sonda transuretral, con el paciente en decúbito prono sobre bultos longitudinales, desde el tórax hasta la cresta ilíaca, lo cual permite un mejor retorno venoso y menor sangrado transoperatorio. Se flexiona la cadera y rodillas, con protección de ambos tobillos. Se ubica un cirujano a cada lado del paciente, neurocirujano y cirujano oncólogo. Se traza la incisión cutánea en forma de "Y" invertida, que inicia en la línea media a nivel de la apófisis espinosa de L5 y termina en la unión del tercio proximal, con el medio de la mayor prominencia que forma el tumor (**Figura 1**). A partir de ahí, se trazan ambas ramas derecha e izquierda con la mayor simetría posible hacia los glúteos, hasta considerarse lo necesario para control del perímetro tumoral y preservación del esfínter anal.

Con electrocauterio mono polar se continúa la disección, empezando por la parte proximal, hasta identificar el ligamento supra espinoso. Éste se preserva, se prosigue a disecar la grasa subcutánea hasta identificar el tumor en la porción proximal, liberando este plano en la mayoría de los casos avascular. De tal forma, que se liberan tres colgajos cutáneos, dos laterales y uno inferior, con el objetivo de identificar los planos del sacro en elementos óseos libres de tumor, y preparar el plano óseo de la sacrectomía. Se profundiza a través de la fascia lumbodorsal, con disección suberióstica para exposición de S1. En el nivel de S2, los músculos paraespinales son seccionados como parte de la pieza quirúrgica. Se sigue con la exposición lateral del tumor, para lo cual se debe seccionar el músculo glúteo, de preferencia en la inserción tumoral, en todo momento respetando la integridad del tumor en ambos lados. Por último, se identifica la porción distal del cóccix liberando el músculo elevador del ano y el rafe ano coccígeo, en este momento se tienen identificados los límites superior, lateral-dorsal e inferior del tumor, pero aún persiste firmemente adherido por el complejo ligamentario del sacro, la hemorragia es mínima. Se inicia la liberación de los ligamentos del sacro, que lo sujetan al hueso coxal: el ligamento sacro tuberoso o sacro ciático mayor y el ligamento sacro espinoso o sacro ciático menor, ambos se palpan fácilmente en forma digital, en el contorno tumoral. Se seccionan con electrocauterio mono polar o sección con bisturí y ligadura con seda del 0. En este momento se ha liberado el cóccix del plano muscular y ligementario. Todo está listo, para la sección del sacro y la liberación de la fascia de Waldeyer del meso recto.

El objetivo es obtener un margen de hueso, de características macroscópicas libres de tumor proximal.

Se ejecuta una laminectomía en el nivel donde se realizará la sacrectomía, con una fresa de alta velocidad

Figura 1.
Forma de incisión en la piel.

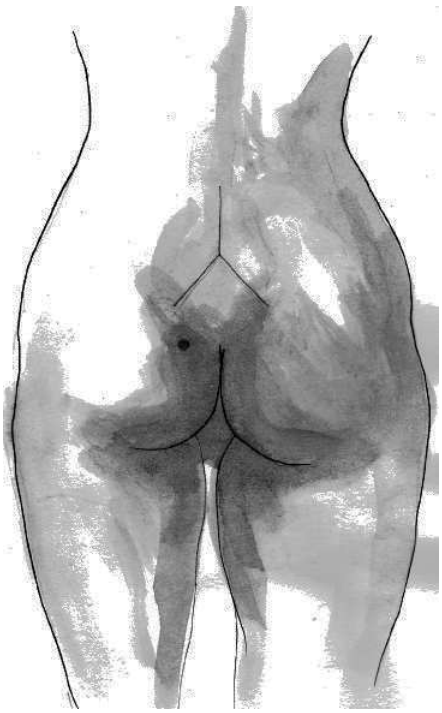

para exponer el saco dural y las raíz sacra S2. Una vez que se ha identificado la raíz S2, hasta la salida de su respectivo agujero, se libera el saco dural en forma circunferencial, para lograr pasar una sutura no absorbible de seda del 0. Se liga y se secciona el saco dural, sacrificando las raíces S3, S4 y S5, que pasan a traves del tumor.

Se continúa con las osteotomías sacras con fresa de alta velocidad, para la liberación de la pieza en bloque. Una transversal entre ambos agujeros de salida de la raíz S2, y dos laterales derecha e izquierda, entre este agujero y las escotaduras ciáticas. Se controla la hemorragia con cera para hueso y la pieza se tracciona dorsal y caudalmente, para seccionar el ligamento lumbosacro que une ambas porciones de la columna por la cara anterior, con esto la pieza queda libre y permite su movilidad.

Con la pieza traccionada dorsalmente, se realiza la sección del meso recto de la fascia de Waldeyer y de las inserciones musculares restantes, para la liberación de la pieza en bloque.

Se realiza hemostasia con bipolar sobre el meso recto, así como del tejido muscular.

Se coloca un parche de teflón, para protección del recto y una mala de polipropileno suturada al plano muscular, con la finalidad de provocar reacción de fibrosis y con ello contención de los órganos pélvicos. Se vuelven a aproximar los tejidos, con principal atención al músculo elevador del ano. Se deja un drenaje cerrado a succión y se cierra la herida quirúrgica, en los planos de tejido celular subcutáneo y piel. El drenaje se retira, hasta que el gasto por el mismo, sea menor de 50 cc y se obtenga de características serosas o serohematicas. La sutura de piel se retira hasta 10 días, después del evento quirúrgico.

El manejo posoperatorio fue en habitación normal, se utilizó carbamazepina a dosis de 300 mg/día y de imipramina 12.5 mg/día, con un analgésico no esteroideo. Se mantuvo cobertura antimicrobiana, con una cefalosporina de segunda o tercera generación por 10 días y laxantes.

Los pacientes se movilizaron a silla y ambulación asistida, al siguiente día de la cirugía. Se evaluó el retiró la sonda uretral al segundo día, los tres pacientes requirieron la permanencia de la sonda. Se enviaron a rehabilitación física al término de la tercera semana, para ejercicios de fortalecimiento muscular.

▷ Resultados

Todos los pacientes evolucionaron en forma satisfactoria posterior al evento quirúrgico, ninguno requirió terapia intensiva. Se utilizaron hemoderivados sólo en uno de los pacientes, por hemorragia mayor de 1500 cc. El sangrado transoperatorio promedio fue de 900 cc, sin implicaciones hemodinámicas y no hubo mortalidad.

La estancia hospitalaria desde su ingreso, fue en promedio de cuatro días, incluyendo el día previo a la cirugía. Todos los pacientes se movilizaron de cama a silla y ambulación, en el siguiente día de posoperados. Se iniciaron ejercicios con pinzamiento de sonda transuretral, para determinar percepción de plenitud y micción, en los pacientes que fueron capaces de percibir esto, se retiró la sonda al segundo día (**Caso 3**) y los otros, continuaron con la misma. La principal complicación de permanecer con la sonda transuretral, fue la infección de vías urinarias (**Caso 1** y **Caso 2**), lo que imposibilitó la realización de ejercicios vesicales para el retiro de la misma. Una vez resuelto en el **Caso 2**, se retiró sin dificultad, con adecuado control de esfínter urinario. El control de esfínter anal fue patente en el **Caso 2** y **Caso 3**. En el **Caso 1** se le realizó colostomía de protección, por lo cual no pudo ser evaluado. Ningún paciente presentó complicación de herida quirúrgica.

El periodo de seguimiento en promedio fue de 5.6 meses, el mayor de 12 meses y el menor de dos meses.

Caso 1. Lesión dependiente de S3.

Caso 2. Lesión que infiltra el conducto raquídeo en la unión de S2 y S3.

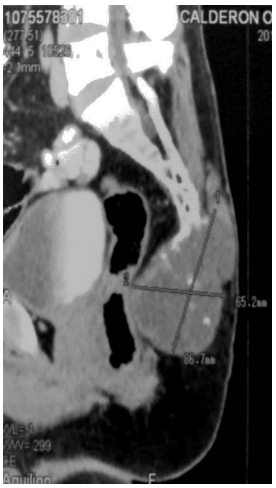

Caso 3. Lesión que afecta S4 con infiltración a tejidos blandos.

Los pacientes del **Caso 2** y **Caso 3**, presentaron episodios de estreñimiento, con sensación de pujo, tenesmo y dificultad para la defecación, por hipertonía del esfínter anal, que al utilizar ablandadores del bolo fecal se resolvió.

Todos los pacientes conservaron movilidad y sensibilidad completa de las extremidades inferiores, lo que les permite ambular sin requerir de ningún tipo de ortesis. Sin embargo, se observó pérdida de masa y tono muscular en extremidades inferiores, que recuperaron tras la terapia física y de rehabilitación (**Tabla 2**).

Se realizó radiografía y TAC de control, para verificar la ausencia de lesión residual en los tres casos.

▷ Conclusión

El presente artículo presenta la resección en bloque de lesiones en el sacro de gran tamaño, sin la necesidad

Caso 1. Control Postquirúrgico muestra el área la sacrectomía media y ausencia de tumor.

Caso 2. Control Postquirúrgico muestra la apertura del conducto raquídeo y sin datos de actividad tumoral.

Caso 3. Control Postquirúrgico muestra que no hay datos de actividad tumoral.

Tabla 2.
Resultado clínico.

	Caso 1	Caso 2	Caso 3
Dolor	No	No	No
Déficit Motor	No	No	No
Déficit Sensitivo	No	No	No
Control de esfínter urinario	No valorable	Si	Si
Control de esfínter anal	No valorable	Si	Si
Erección del pene	Si	No aplica	Si
Seguimiento	12 meses	3 meses	2 meses

de realizar un colgajo muscular. Ésto ofrece la ventaja de obtener un margen libre de tumor, desde el punto de vista oncológico, así como la preservación de función neurológica. Se evita la manipulación de órganos y estructuras vasculares del hueco pélvico, que incluye la probabilidad de lesión de los mismos. Este procedimiento implica una alta demanda técnica, que requiere de un equipo multidisciplinario familiarizado con el acceso quirúrgico y conocimiento anatómico de las estructuras involucradas. Creemos que esta técnica puede aplicarse a otros tumores del hueso dependientes del sacro, que requieran una resección en bloque para un control local de la enfermedad.

Referencias

1. Yamaguchi T, Yamato M, Saotome K. First histologically confirmed case of classic chordoma arising in precursor benign notochordal lesion: Difeferential diagnosis of benign and malignant notochordal lesions. Skeletal Radiol 2002;31:413-418.
2. Weinstein JN, McLain RF. Primary tumors of the spine. Spine 1987;12:843-851.
3. O'Neill P, Bell B A, Miller J D, et al. Fifty years of Experience with Chordomas in Southeast Scotland. Neurosurgery 1985;16:166-170.
4. Boriani S, Chevalley F, Weinstein J N, et al: Chordoma of the Spine above Sacrum. Treatment and Outcome in 21 cases. Spine 1996;21:1569-1577.
5. Heffelfinger MJ, Dahlin DC, McCarty CS, et al. Chordomas and Cartilaginous Tumors at Skull Base. Cancer 1973;32:410-420.
6. Hug EB, Loreto LN, Salter JD, et al. Proton Radiation therapy for Chordomas and Chondrosarcomas of Skull Base. J Neurosurg 1999;91:432-439.
7. Evans RG. Nesbit ME, Gehan EA, et al. Multimodal therapy for the management of localized Ewing sarcoma of pelvic and sacral bones: a report from second intergroup study. J Clin Oncol 1991;19(7):1173-1180.
8. Fourney DR, Rhines LD, Heniscehel SJ, et al. En Bloc resection of primary sacral tumors: classification of surgical approaches and outcome. J Neurosurg Spine 2005;3(2):111-122.
9. Cheng EY, Ozerdemoglu RA, Transfeldt EE, et al. Lumbosacral chordoma. Prognostic factors and treatment. Spine 1999;24(16):1639-1645.
10. Yang RS, Eckardt JJ. Eiber FR, et al. Surgical indications for Ewing's sarcoma of pelvis. Cancer 1995;76(8):1388-1397.
11. Samson IR, Springfield DS, Suit HD, et al. Operative treatment of sacrococcygeal chordoma. A Review of twenty-one cases. J Bone Surg Am 1993;75(10):1476-1884.
12. Hart RA, Boriani S, Biagini R, et al. A system for surgical staging and management of spine tumors: A clinical outcome study of giant tumors of the spine. Spine 1997;22:1773-1973.
13. Yanemoto T, Tarekazi S, Takenouchi T, et al. Surgical management of sacrococygeal chordoma. Cancer 1999;85(4):878-883.
14. Grub MR, Currier BI, Pritchar DJ, et al. Primary Ewing sarcoma of the spine. Spine 1994;19(3):309-313.
15. Weinsten JN. Surgical approach to spine tumors. Orthopedics 1989;12:897-905.
16. Onaitis M, Ludwing K, Pérez-Tamayo A, et al. The Kraske procedure: a critical analysis of a surgical approach for mid-rectal lesions. J Surg Oncol 2006;94(3):194-202.