

Evaluación funcional y estética de obturadores palatinos en pacientes maxilectomizados

Functional and Aesthetic Evaluation of Palatal Obturators in Maxillectomized Patients

Jorge Sebastián Salinas-González,¹ Celia Minerva Díaz-Aguirre,² Enrique Echevarría-y Pérez,³ Arturo Hernández-Cuellar.⁴

▷ RESUMEN

Introducción: Los obturadores palatinos son prótesis utilizadas para obliterar defectos causados por el tratamiento quirúrgico de neoplasias del maxilar. Estos defectos provocan comunicación entre cavidades, dando como resultado la alteración de funciones básicas como la masticación, la deglución y la fonación, y afectando la apariencia estética de los pacientes.

Objetivo: Evaluar en pacientes maxilectomizados la funcionalidad de los obturadores palatinos referente a masticación, deglución y fonación, así como la mejoría estética que proporcionan a los pacientes.

Métodos: Se realizó un estudio observacional, prospectivo, longitudinal y descriptivo en el que 10 pacientes portadores de obturador definitivo fueron sometidos a prueba de masticación y deglución de alimentos, deglución de líquido, evaluación de cierre velofaríngeo mediante fibronasendoscopia y evaluación de fonación mediante pronunciación de palabras.

Resultados: La media de edad de los 10 pacientes fue de 45.1 años y la media de tiempo de uso del obturador fue

▷ ABSTRACT

Introduction: Palatal obturators are prostheses used to obliterate defects caused by the surgical treatment of maxillary tumors. These defects result in communication between cavities that affect basic functions such as chewing, swallowing, and speaking, as well as cosmetic appearance of patients.

Objective: To evaluate the functionality of palatal obturators in maxillectomized patients concerning chewing, swallowing and speech, and to evaluate the aesthetic improvement they provide to patients.

Methods: We performed an observational, prospective, longitudinal, and descriptive study, in which 10 patients with definite obturator prostheses were evaluated through testing chewing and swallowing different kinds of food as well as liquid swallowing, and by evaluating velopharyngeal closure by nasoendoscopy and speech through pronunciation of words.

Results: The study included 10 patients with a mean age of 45.1 years and 19.7 months average time of obturator use. Chewing function was good in 60% of the patients, fair in 30%, and poor in 10%. About chewing and swallowing function, the food taking longer to be swallowed was that with a solid consistency (45.3

1Residente de Prótesis Maxilofacial, Servicio de Oncología Hospital General de México y Facultad de Odontología UNAM.

2Jefe de Prótesis Maxilofacial, Servicio de Oncología Hospital General de México.

3Protesista Maxilofacial, Servicio de Oncología Hospital General de México.

4Cirujano Oncólogo, Servicio de Oncología Hospital General de México.

Correspondencia: Dr. Balmis No.148 Colonia Doctores Delegación Cuauhtémoc, C.P. 06726 México D.F. Teléfono: 2789 2000 Ext. 1649 Celular: 044 22 24 71 86 97 Correo electrónico: droncoestoma@hotmail.com

de 19.7 meses. En términos de masticación el 60% tuvo función buena, 30% función regular y 10% mala función. En cuanto a la masticación-deglución, el alimento que tardó más en deglutirse fue el de consistencia sólida con 45.3 segundos en promedio. Presentaron defecto de cierre velofaríngeo a pesar del obturador 30% de los pacientes, con alteración de la deglución de líquidos. El 100% mencionó que el obturador mejoró su apariencia; el 40% no estuvo satisfecho con su apariencia por causas ajenas al obturador. En la fonación, con obturador se pronunciaron fonemas correctos en 82% contra 35% sin obturador; hubo omisión de fonemas de 5% con obturador y 43% sin obturador, con una mejoría global de la fonación de 47%.

Conclusiones: Los resultados mostraron que los obturadores palatinos mejoran sustancialmente la masticación, la deglución, la fonación y la estética de los pacientes maxilectomizados.

Palabras clave: Obturador palatino, maxilectomía, cáncer bucal, prótesis maxilofacial, México.

seconds on average). Velopharyngeal closure defect altering liquid swallowing occurred in 30% of the patients despite the use of the obturator. All of the patients reported that the obturator had improved their appearance; 40% of them were not satisfied with their appearance for reasons different from the obturator. As about speech, patients with obturator pronounced correct phonemes in 82% which compares with 35% of those without obturator, and omission of phonemes was 5% with obturator and 43% without it, with an overall speech improvement of 47%.

Conclusions: The results showed that palatal obturator substantially improved chewing, swallowing, speech, and aesthetic appearance of maxillectomized patients.

Keywords: Obturator prostheses, maxillectomy, oral cancer, maxillofacial prostheses, Mexico.

► INTRODUCCIÓN

La región facial contiene estructuras tan importantes como la cavidad bucal, cuya pérdida tridimensional es un reto de rehabilitación protésica anatómica, funcional y estéticamente.¹ El cáncer oral es la causa más frecuente de dicha pérdida y representa el 14.1% de los tumores malignos localizados en cabeza y cuello. De hecho, la mayoría de los tumores ubicados en los senos paranasales, el epitelio palatino o las glándulas salivales menores, exige una maxilectomía parcial o total.²

El tratamiento quirúrgico de las lesiones neoplásicas del maxilar da como resultado un defecto de tamaño variable, el cual da lugar a una comunicación entre la cavidad oral y la cavidad nasal, causando alteraciones funcionales importantes como son el paso de alimentos y líquidos de la cavidad oral hacia la cavidad nasal con el riesgo inherente de asfixia, paso de fluidos nasales hacia la cavidad bucal, pérdida de resonancia en la emisión del habla con dificultad para la pronunciación de ciertos fonemas debido a la hipernasalidad, dificultad en la masticación por pérdida de estructura maxilar incluyendo los dientes, dificultad en la deglución por alteraciones del patrón de cierre velofaríngeo

y alteraciones estéticas por pérdida de soporte de los tejidos blandos.³⁻⁵

La obturación quirúrgica o protésica persigue los mismos objetivos: crear una separación física entre las cavidades oronasales u orosinusales así como restaurar el habla, la deglución, la masticación y dar soporte a los tejidos blandos, el labio y las mejillas.⁶

Cuando se alteran la integridad y función del paladar, la fonación y deglución se afectan, y por ende debe considerarse su rehabilitación. La pérdida de habilidad para hablar, comer y controlar los líquidos orales, además de los defectos estéticos en la forma de la cara, son los factores más importantes a considerar para rehabilitar protésicamente a los pacientes.⁷ Debido a esto el protésista maxilofacial desempeña un papel importante en la restauración de los defectos maxilares.⁸

Este tratamiento debe ser llevado a cabo desde el principio por un grupo multidisciplinario de médicos, cirujanos oncológicos, cirujanos plásticos reconstructivos, protesistas maxilofaciales, fisioterapeutas y psicoterapeutas.⁹

Para esta rehabilitación se requiere del uso de una prótesis obturadora palatina o maxilar. Ésta se define

Figura 1.

Imagen de paciente con defecto palatino por hemimaxilectomía debido a carcinoma epidermoide de encía superior.

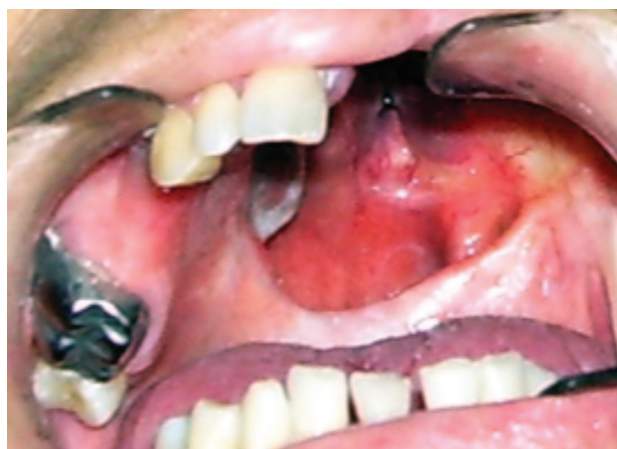
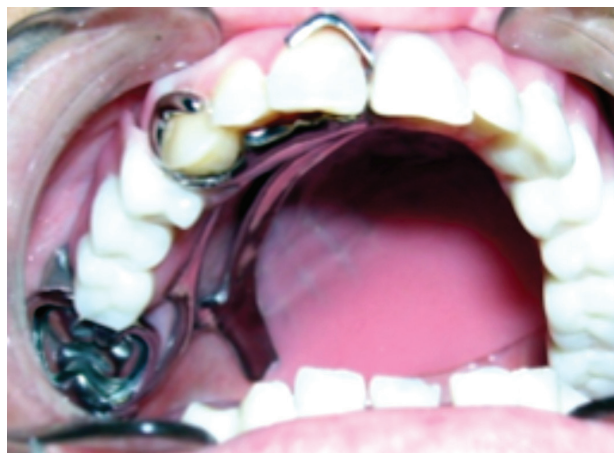
Figura 2.

Imagen del paciente de Figura 1, con obturador palatino definitivo colocado.



como cualquier dispositivo destinado a cerrar una abertura congénita o adquirida (localizada en dicha región), separando la cavidad oral de la nasal o antral, cuya función principal será evitar el paso de alimento hacia las vías respiratorias superiores, así como preservar los dientes y tejidos remanentes en buenas condiciones y brindar al paciente comodidad, estética y una función adecuada. El objetivo de estas prótesis es impedir la circulación de fluidos y sólidos entre dichas cavidades y mejorar las funciones propias de la cavidad bucal.⁹ Las condiciones que deben cumplir las prótesis obturadoras son: retención, estabilidad, ligereza, tener apariencia estética y ser higiénicas.¹

Según Sharma y colaboradores, una prótesis obturadora estaría indicada en los siguientes casos: primero, pacientes con los suficientes dientes remanentes para dar soporte y estabilidad a la prótesis; segundo, defectos del paladar duro, ya que los colgajos realizados en esta zona suelen ser muy voluminosos dificultando el habla y la masticación; y en tercer lugar, pacientes con comunicaciones velo-palatinas, puesto que las reconstrucciones quirúrgicas de esta zona no permiten siempre el cierre velofaríngeo. Sin embargo, con un obturador se puede conseguir este cierre más fácilmente, mejorando así el habla y la deglución.⁷

Estas prótesis pueden ser clasificadas según el momento de su colocación en: prótesis obturadora quirúrgica o inmediata, prótesis obturadora transicional o intermedia y prótesis obturadora definitiva o final.⁴

El obturador definitivo se elabora generalmente después del sexto mes de la cirugía, cuando el paciente se

encuentra libre de enfermedad, con adecuada epitelización en el área posquirúrgica y cuenta con la aprobación del equipo tratante.¹

En lo que se refiere al diseño de las prótesis para los defectos maxilares, debemos considerar las estructuras de soporte: los dientes remanentes, el reborde alveolar residual, el paladar duro y las paredes laterales del defecto. Este concepto es muy importante puesto que se va a necesitar la máxima retención y estabilidad para contrarrestar las fuerzas verticales que podrían conducir a la desinserción de la prótesis. Las prótesis obturadoras removibles consisten en una estructura metálica (armazón) como cualquier prótesis convencional, elementos retentivos (retenedores directos e indirectos) y un bulbo obturador (**Figuras 1 y 2**).¹⁰

Una situación desfavorable ocurre cuando el tamaño del defecto es más grande que los tejidos remanentes; esto se traduce en una prótesis demasiado grande y pesada en la que la estabilidad se encuentra comprometida. Cuando hablamos de inestabilidad de un obturador existen condiciones como la filtración de aire y líquidos hacia la cavidad nasal y un compromiso importante de funciones básicas como la deglución y la fonación.¹¹

Así, puede decirse que lo que se busca con la colocación de las prótesis obturadoras es el restablecimiento funcional de la masticación, deglución y fonación, así como la mejora estética del paciente.¹²

Los pacientes con lesiones neoplásicas del maxilar se caracterizan por presentar pérdida del reborde alveolar y los dientes relacionados con éste, limitación de la apertura bucal, desviación de la comisura labial,

hundimiento de la hemicara y bolsa palpebral del lado afectado; además, presentan anomalías funcionales para masticar, hablar, deglutir y alteraciones estéticas por la falta de soporte óseo de la musculatura facial.¹¹

Cuando existen causas estructurales como la resección total o parcial del paladar y los dientes, la masticación y deglución se ven afectadas, ya que al masticar los alimentos se trituran y la lengua los proyecta hacia el paladar para formar el bolo alimenticio junto con la saliva. La deglución es la actividad que transporta sustancias sólidas, líquidas y saliva desde la boca hacia el estómago; esto se logra gracias a las fuerzas, movimientos, presiones y relajaciones que se inician en la boca, mecanismo que puede fallar en presencia de alteraciones funcionales, estructurales o ambas.^{13,14}

La rehabilitación física de los pacientes con cáncer de cabeza y cuello consiste en retornar a la normalidad o a niveles cerca de lo normal la apariencia y/o la función de las estructuras relacionadas con los defectos provocados por el tratamiento de la enfermedad. La rehabilitación psicosocial debe extenderse para abarcar la habilidad del paciente para comunicarse, presentarse en público, comer en público, manejar una presentación más aceptable en la intimidad, en la sociedad o en el trabajo. Debemos recordar que todas estas habilidades del paciente van a depender no sólo de su compromiso ni de nuestra labor, sino también de los resultados del tratamiento y de la enfermedad misma.¹¹

En este trabajo se presentan los resultados obtenidos en la evaluación funcional y estética de los pacientes portadores de obturador palatino definitivo realizado en la Unidad de Prótesis Maxilofacial del Servicio de Oncología del Hospital General de México, donde se observa la mejoría sustancial con el uso del obturador en la recuperación de funciones perdidas por el tratamiento oncológico.

► MÉTODOS

Se realiza estudio observacional, prospectivo, longitudinal y descriptivo, evaluando la funcionalidad y estética de los obturadores palatinos en 10 pacientes maxilectomizados debido a lesión neoplásica maxilar.

La evaluación de la función masticatoria, deglutoria, fonética y estética se realiza con el obturador palatino colocado. Para la evaluación de la función masticatoria se proporcionó a cada paciente un trozo de goma de consistencia firme (hidrocoloide irreversible "Alginato", marca Maxprint Cyan®) de 3 x 3 cm para trituirlo durante 30 segundos y proceder a contar el número de trozos en que fue partido.^{15,16} También se escogieron cinco trozos de alimento de 2 cm² cada uno y diferente consistencia: suave (trozo de pan), duro (trozo de zanahoria cruda),

consistente (trozo de manzana), fibroso (trozo de apio) y jugoso (trozo de melón). Se procedió a tomar el tiempo requerido por cada paciente para masticar y deglutir cada bocado desde el momento de ponerlo en su boca hasta la deglución del mismo sin tomar ningún líquido durante el proceso.¹⁷

La evaluación fonética se realizó utilizando el test de articulación con ayuda de un listado de palabras en las que se evaluaron diferentes fonemas, en distintas posiciones (inicial, media y final). En el test de articulación se evaluó la calidad de pronunciación de cada paciente; consistió en pronunciar diversos fonemas compuestos por vocales, consonantes y sinfonos.

Las letras fueron colocadas en palabras para ser repetidas por los pacientes. Por ejemplo, para la letra A se buscó una palabra en la que ésta apareciera en posición inicial como *amar*, luego se buscó otra palabra con la letra A en posición media como *helado* y finalmente otra donde la A apareciera en la última posición como *mona*.

De igual forma se buscaron palabras con las consonantes y sinfonos, ubicados al inicio, en medio y al final, obteniendo una lista de palabras que los pacientes debían repetir despacio y fuerte.

En el test de articulación, se anotaron en las casillas según fuese el caso las letras O (omite), S (sustituye) y A (adiciona); estas letras se colocaron en la casilla inicial (I), media (M) o final (F), dependiendo del resultado. *Omite* denota que el paciente no pronuncia la letra, *Sustituye* indica que pronuncia una letra diferente a la que se está evaluando y *Adiciona* que el paciente agrega una letra a la palabra evaluada.^{18,19}

Para la evaluación de la función deglutoria, se pidió al paciente tomar 30 mL de agua en tres ocasiones diferentes para determinar en cuántos sorbos lograba ingerirla sin ahogarse, asentando el resultado en la hoja de evaluación de la deglución.¹⁷

La evaluación del esfínter velofaríngeo se realizó mediante el uso de un fibronaso-endoscopio flexible, modelo Wolf marca Stryker®, introducido a través de la nariz para observar la continuidad de la musculatura velopalatina, el tamaño del defecto de cierre del esfínter, la hipertrofia de amígdalas, adenoides o cornetes, la insuficiencia velo-faríngea y el movimiento del esfínter velo-faríngeo desde una vista superior, observando el patrón de cierre.¹⁷

Por último se realizó la evaluación estética, de forma objetiva y subjetiva. Para la primera se efectuó un examen clínico facial anotando características de los labios, párpados, mejillas y dientes anteriores. La segunda fue realizada por el paciente indicando los aspectos que no le gustan y aquellos que desearía corregir, e indagando si el obturador mejoró su apariencia estética.²⁰

Tabla 1.

Características generales de los pacientes evaluados.

| Paciente | Sexo | edad | Dhp | Técnica quirúrgica | Adyuvancia | Tiempo de usar obturador | Estado del obturador |
|----------|------|---------|--|--------------------|------------|--------------------------|----------------------|
| 1 | F | 70 años | CA. Epidermoide de encía | Maxilectomía | RT | 5 meses | bueno |
| 2 | F | 56 años | CA. Epidermoide de antro maxilar | Maxilectomía | RT | 24 meses | bueno |
| 3 | F | 42 años | CA. Adenoideo quístico de GSM en paladar | ELA | RT | 36 meses | bueno |
| 4 | M | 22 años | CA. Adenoideo quístico de GSM en paladar | ELA | NO | 4 meses | bueno |
| 5 | F | 45 años | Angiosarcoma maxilar | Maxilectomía | NO | 8 meses | bueno |
| 6 | M | 49 años | CA. Epidermoide de antro maxilar | Maxilectomía | QT + RT | 12 meses | bueno |
| 7 | F | 40 años | CA. Epidermoide de antro maxilar | Maxilectomía | RT | 60 meses | regular |
| 8 | M | 50 años | Melanoma maligno de paladar | Maxilectomía | NO | 12 meses | bueno |
| 9 | M | 24 años | CA. Adenoideo quístico de GSM en paladar | ELA | RT | 12 meses | bueno |
| 10 | F | 53 años | CA. Epidermoide de encía | Maxilectomía | QT + RT | 12 meses | bueno |

DHP, diagnóstico histopatológico; GSM, glándula salival menor; ELA, escisión local amplia; Rt, radioterapia; Qt, quimioterapia.

► RESULTADOS

La media de edad de los diez pacientes evaluados fue de 45.1 años y la mediana 47 años; la edad más alta fue de 70 años y la más baja de 22 años. En cuanto al sexo, 60% fueron mujeres y 40% hombres. En el resultado histopatológico definitivo se encontró un predominio del carcinoma epidermoide de antro maxilar y del carcinoma adenoideo quístico de glándula salival menor en paladar, ambos con un 30% de los casos, seguidos del carcinoma epidermoide de encía con un 20% y del angiosarcoma maxilar y el melanoma maligno de paladar con 10% cada uno. En cuanto a la técnica quirúrgica empleada se consideró maxilectomía en un 80% y escisión local amplia palatina en un 20%. Para el tratamiento adyuvante, cinco pacientes recibieron radioterapia sola, dos pacientes quimioterapia más radioterapia concomitante y tres fueron tratados únicamente con cirugía (**Tabla 1**).

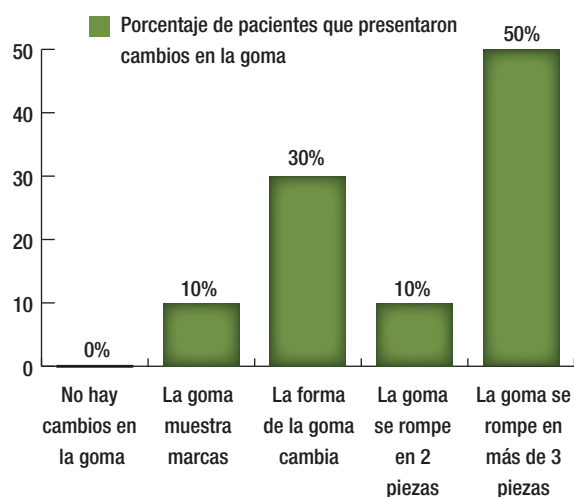
En cuanto al tiempo de uso del obturador se presentó una media de 19.7 meses, una mediana y una moda de 12 meses, siendo 60 meses el mayor tiempo de uso y cuatro meses el menor. En lo que se refiere a la clasificación del defecto, basándonos en la clasificación de Seto¹⁷ se encontró que predominaron los defectos que incluyen reborde

alveolar y paladar duro unilateral (40% de los casos), seguidos de los defectos limitados al paladar duro con un 30%; los defectos del reborde alveolar y paladar duro que van más allá de la línea media se encontraron en 20% de los pacientes y los defectos alveolares de premaxila y paladar duro unilateral se observaron en un 10%. En los defectos del paladar blando se observaron defectos de margen anterior del paladar blando en un 30%; en el rango de apertura bucal se observó afección severa de la apertura en 20% de los pacientes, afección moderada en 10% y ausencia de afección en 70%. En términos de cantidad de dientes remanentes se encontró que 50% de los pacientes tenían siete o más dientes remanentes, 30% presentaron entre cuatro y seis dientes remanentes, 10% uno a tres y 10% no tenían dientes remanentes.

En la prueba de masticación 50% de los pacientes pudieron romper la goma en tres o más piezas, 30% únicamente lograron que la goma cambiara de forma, 10% la rompieron en dos piezas y otro 10% sólo consiguió que la goma mostrara muescas; se agrupó al 60% de los pacientes con buena función masticatoria, 30% con función regular y 10% con mala función. En la prueba de masticación y deglución con alimentos de consistencia variable, el de consistencia dura (trozo de zanahoria) fue el que más tiempo tardó en ser deglutido con 45.3

Figura 3.

Representación de los cambios que hubo en la goma después de la prueba de masticación de 30 segundos en los pacientes evaluados.



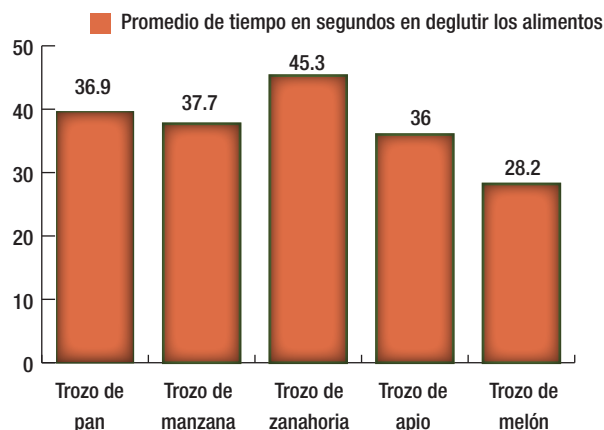
segundos en promedio, seguido del alimento consistente (trozo de manzana) con 37.7 segundos y el de consistencia suave (trozo de pan) con 36.9 segundos; el de consistencia fibrosa (trozo de apio) tardó 36 segundos en ser deglutido y por último el alimento de consistencia jugosa (trozo de melón) con 28.2 segundos fue el que más rápido fue masticado y deglutido (**Figuras 3 y 4**).

En la prueba de valoración de cierre velofaríngeo mediante fibronasendoscopia se observó que un sólo paciente no presentó continuidad del velo del paladar. En cuanto al cierre velofaríngeo, 60% de los pacientes presentaron un cierre circular, 30% cierre coronal y 10% cierre sagital; 30% de los pacientes presentaron defectos de cierre velofaríngeo, cinco exhibieron hipertrofia de cornetes medios, dos en adenoides y cuatro no presentaron hipertrofia, un paciente presentó insuficiencia velofaríngea y uno incompetencia velofaríngea (**Tabla 2**).

De las 30 pruebas realizadas para evaluar la deglución de líquido, la categoría en la que el paciente bebe toda el agua de un trago sin haber penetración o derrame por narinas se presentó en 23.3% de los casos, la categoría donde el paciente bebe toda el agua en dos o más sorbos sin que haya penetración o derrame por narinas se presentó en 50%, aquella donde el paciente puede beber el agua en dos o más tragos, pero de vez en cuando se ahoga se presentó en 13% y la categoría donde el paciente no puede beber toda la cantidad de agua se presentó en 10%.

Figura 4.

Gráfica que representa el promedio del tiempo en segundos en que los pacientes deglutieron los diferentes alimentos, mostrando el alimento que tardó más en ser deglutido.



En cuanto a la valoración estética, 60% de los pacientes exhibieron retracción del labio superior, 40% retracción del párpado inferior, 60% intrusión de mejillas, 40% distorsión del perfil y 50% ausencia de órganos dentarios anteriores. En lo relativo a la satisfacción personal con su aspecto, el 100% mencionó que el obturador mejoraba su apariencia estética; el 60% se encontraba satisfecho con su apariencia y el 40% no lo estaba, debido a las secuelas faciales de la cirugía. Hablando de corrección de defectos estéticos, el deseo de corrección de la desviación del ala de la nariz fue manifestado por 10% de los pacientes, la corrección de incisión facial tipo Moustarde por 10%, la corrección de retracción de párpado inferior por 40% y la corrección de retracción del labio superior por 20%. La proporción de pacientes que no deseaban ninguna corrección representó el 40% (**Tabla 3 y Figura 5**).

En la evaluación fonética, para la prueba sin obturador colocado, se presentaron fonemas omitidos en 43% de los casos, fonemas adicionados en un 4%, fonemas sustituidos en un 18% y fonemas correctos en un 35% en comparación con la prueba con obturador colocado, donde se presentaron fonemas omitidos en un 5%, fonemas adicionados en un 3%, fonemas sustituidos en un 10% y fonemas correctos en 82%. En la prueba de fonación se observa una mejoría en la pronunciación de fonemas de un 47% en los pacientes con obturador en comparación con los pacientes sin obturador. En cuanto a los fonemas omitidos, hubo una disminución de estos

Tabla 2.

Hallazgos en el cierre velofaríngeo durante la deglución en la prueba de fibronasoesndoscopia en los pacientes evaluados.

| Paciente | Continuidad del velo del paladar | Patrón de cierre velofaríngeo | Tamaño y ubicación del defecto velofaríngeo | Hipertrofia | Insuficiencia velofaríngea (estructural) | Insuficiencia velofaríngea (neurogénica) | Competencia velofaríngea | Sobre extensión de obturador |
|----------|----------------------------------|-------------------------------|---|----------------------------|--|--|--------------------------|------------------------------|
| 1 | no | coronal | 2 cm. pared lateral der. | cornetes medios, adenoides | sí | no | no | si |
| 2 | si | coronal | 1 cm. postero externo izq. | cornetes medios | no | sí | no | no |
| 3 | sí | circular | no | no | no | no | sí | no |
| 4 | sí | coronal | no | cornetes medios | no | no | sí | no |
| 5 | sí | circular | no | no | no | no | sí | no |
| 6 | sí | circular | no | cornetes medios | no | no | sí | no |
| 7 | sí | circular | no | no | no | no | sí | no |
| 8 | sí | circular | no | cornetes medios | no | no | sí | no |
| 9 | sí | circular | no | no | no | no | sí | no |
| 10 | sí | sagital | 1 cm. pared lateral izq. | adenoides | no | sí | no | si |

en un 38% en los pacientes que usaron obturador; para los fonemas sustituidos hubo una disminución de 8% en los pacientes con obturador y en los fonemas adicionales hubo una disminución de 1% (**Figura 6**).

► DISCUSIÓN Y CONCLUSIONES

Una de las conclusiones a las que pudimos llegar en este estudio, es que el uso de obturador en caso de defectos maxilares provocados por cirugía oncológica sigue siendo el tratamiento de elección para mejorar la calidad de vida de este tipo de pacientes, ya que no sólo mejora de manera sustancial funciones básicas del sistema estomatognático como son la fonación, la masticación y la deglución, además de la estética facial, sino que recobra el 100% de la función en algunos casos. Con el uso del obturador se alcanza un nivel muy alto de funcionalidad y adaptación, mejor de lo que sería permanecer con el defecto sin obturar o con reconstrucción quirúrgica del mismo.

En cuanto a la evaluación de los defectos, estos fueron de tamaño y ubicación variables, sin que se encontrara una correlación directa entre el tamaño del defecto o su ubicación con la dificultad para masticar o hablar con el obturador colocado, complicaciones que dependieron

de otros factores. Posiblemente se necesite de un estudio con mayor número de pacientes y enfocado únicamente en la clasificación del defecto para encontrar una relación directa entre éste y las alteraciones mencionadas.

En este estudio también llegamos a la conclusión de que un factor importante para el mejor funcionamiento de los obturadores es la cantidad de dientes sanos remanentes, ya que los pacientes con siete o más dientes remanentes presentaron mejor funcionalidad del obturador en cuanto a masticación y fonación, debido a su mayor estabilidad y retención. No ocurrió así en los pacientes con menos de tres dientes o edéntulos, quienes presentaron mayor dificultad para la masticación y fonación, advirtiendo que a medida que disminuía la cantidad de dientes, mayor era la dificultad para la masticación y para pronunciar fonemas de manera adecuada. Este hallazgo es similar al del estudio de Matsuyama y colaboradores donde se concluye que a mayor número de dientes posteriores mejoran la fuerza de mordida y la función masticatoria. También en el estudio realizado por Ono y colaboradores en el que se evaluó la masticación de pacientes edéntulos portadores de obturador, se observó que había menor superficie oclusal de masticación y menor fuerza de mordida en los pacientes

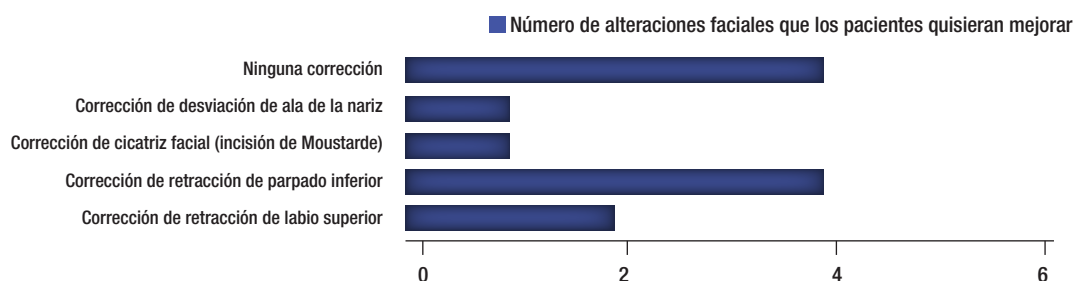
Tabla 3.

Principales alteraciones estéticas faciales en los pacientes evaluados.

| Paciente | Retracción de labio sup. | Retracción de párpado inf. | Intrusión de mejillas | Distorsión de perfil | Ausencia de dientes anteriores | Satisfacción con su apariencia |
|----------|--------------------------|----------------------------|-----------------------|----------------------|--------------------------------|--------------------------------|
| 1 | sí | sí | sí | sí | sí | no |
| 2 | no | no | no | no | no | sí |
| 3 | no | no | no | no | sí | sí |
| 4 | no | no | no | no | no | sí |
| 5 | no | sí | sí | sí | sí | no |
| 6 | sí | sí | sí | sí | sí | no |
| 7 | sí | sí | sí | sí | no | no |
| 8 | sí | no | sí | no | no | sí |
| 9 | sí | no | no | no | no | sí |
| 10 | sí | sí | sí | no | sí | sí |

Figura 5.

Alteraciones faciales presentadas que a los pacientes evaluados les gustaría corregir para mejorar su aspecto.



edéntulos que en los dentados, concluyendo que los pacientes edéntulos portadores de obturador tienen mayor dificultad para la masticación.^{15,16}

Debido a esto es importante realizar una planeación junto con el equipo quirúrgico para conservar la mayor cantidad posible de dientes durante la escisión quirúrgica, así como realizar tratamiento odontológico previo al paciente para tener una mejor calidad de dientes pilares que sostengan al obturador.

Asimismo, se observó que en la categoría de compromiso de la apertura bucal, los pacientes que tenían una afección severa tenían mayor dificultad para la masticación, similar a lo observado en el estudio de Ono y colaboradores.¹⁵

En la evaluación del cierre velofaríngeo mediante fibronasoendoscopia se observó que la hipertrofia de los cornetes medios, adenoides o amígdalas no interfiere en la competencia velofaríngea, en la deglución o masticación

de los alimentos ni en la pronunciación de los fonemas evaluados. En este estudio se observó también que el tamaño del defecto guarda relación directa con el patrón de cierre velofaríngeo, ya que cuanto mayor es el tamaño del defecto y más posterior se encuentre, habrá cambios en el patrón de cierre velofaríngeo. Es importante mencionar que algunos de los pacientes que presentan alteraciones en el patrón de cierre velofaríngeo pasan por un proceso de adaptación en el que las paredes faríngeas laterales o la pared faríngea posterior realizan movimientos para encontrarse y así lograr el cierre y mejorar la deglución y la fonación. Es igualmente importante mencionar que el tamaño del defecto debido al tamaño de la lesión, guarda relación directa con la posibilidad de daño de las paredes faríngeas por extensión de la escisión quirúrgica, aumentando el riesgo de parálisis de las mismas, dificultando el cierre velofaríngeo de manera permanente, provocando dificultad para la fonación y la deglución sin importar que

el obturador tenga la retención y la estabilidad necesarias y selle de manera adecuada el defecto.

En la prueba de fonación se observó una relación directa entre el tamaño del defecto y el cierre velofaríngeo para la pronunciación de fonemas, debido a que los pacientes con defectos de mayor tamaño sin el obturador colocado tuvieron un índice superior de fonemas omitidos, sustituidos e incorrectos; lo mismo ocurrió con los pacientes que presentaron incompetencia velofaríngea.

Es importante mencionar que un factor que influyó en la mejor pronunciación de los fonemas fue el diseño del obturador, esto porque uno de los pacientes evaluados presentó un obturador retenido mediante aditamentos intradurales de semiprecisión, lo cual mejoró de manera notable todas las funciones de la prótesis, en especial la función fonética; este paciente pronunció la totalidad de los fonemas de manera correcta con el uso del obturador a pesar de contar con un defecto de tamaño considerable.

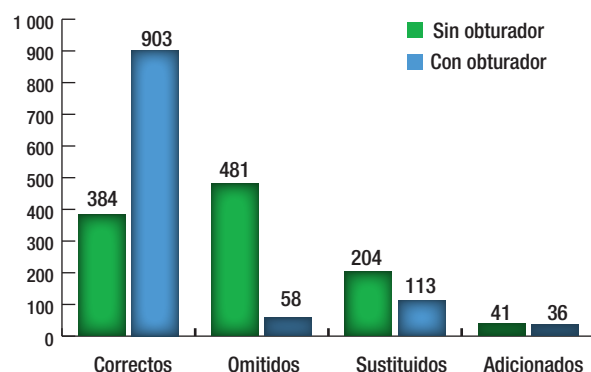
Pudimos observar de igual forma que hubo fonemas que por sí mismos se hacían complicados de pronunciar para los pacientes independientemente del tamaño del defecto, el diseño del obturador o la cantidad de dientes remanentes. Tal fue el caso de los fonemas de tipo sínfon donde se involucran dos consonantes juntas, ya sea al principio, en medio o al final de la palabra como por ejemplo los sínfonos “BR” como en *Brasil, sabroso y pobre* o “PR” en *prado, reproducir y Capri*, fonemas que la mayoría de los pacientes no logró pronunciar de manera correcta. Por otro lado, observamos que hubo fonemas que la mayoría de los pacientes pronunció correctamente como fueron los fonemas que incorporaban vocales solas o juntas como en los diptongos, fonemas como “A” en *amar, helado y mona* o “IE” como en *nieve, relieve y serie*.

También observamos el caso de un paciente que presentó incompetencia velofaríngea debido a parálisis de las paredes faríngeas, lo que impedía un cierre velofaríngeo adecuado, provocando incapacidad para pronunciar los fonemas apropiadamente, a pesar de contar con un defecto de tamaño regular, buena cantidad de dientes para retener el obturador y una prótesis conveniente que sellaba de manera correcta el defecto, todo esto evaluado mediante fibronasofaringoscopia. Sugerimos una mayor cantidad de estudios que evalúen de manera específica la relación entre el cierre velofaríngeo y la pronunciación de fonemas.

Por lo expuesto concluimos que los defectos del cierre velofaríngeo intervienen en el adecuado funcionamiento de una prótesis obturadora, ya que los pacientes que presentan estas alteraciones tienen mayor dificultad para pronunciar fonemas y para deglutir cualquier tipo

Figura 6.

Comparación de los fonemas evaluados en los pacientes con y sin obturador.



de alimento sin importar que la prótesis obturadora se encuentre en buenas condiciones y selle de manera adecuada el defecto quirúrgico. Sugerimos tener en cuenta esta complicación al momento de ajustar o adaptar un obturador palatino que pareciera no ser funcional, así como evitar lesionar estructuras que parecieran no ser importantes, pero que para fines protésicos y de rehabilitación son fundamentales.

Mencionamos también que la evaluación estética tiene un valor subjetivo ya que muchos pacientes valoran más el hecho de estar vivos dejando de lado la apariencia estética, aun cuando clínicamente presenten secuelas faciales por el tratamiento oncológico, manifestando conformidad con su apariencia física; por el contrario, hay pacientes con secuelas mínimas que se manifiestan inconformes con su aspecto. Proponemos realizar estudios con un número mayor de pacientes que valoren la apariencia estética de manera objetiva tomando en cuenta los factores psicológicos de los pacientes.

Finalmente, concluimos que los obturadores palatinos realizados en la Unidad de Prótesis Maxilofacial del Servicio de Oncología del Hospital General de México cumplen con los parámetros necesarios de funcionalidad y contribuyen a la mejora del paciente en cuanto a su calidad de vida se refiere.

REFERENCIAS

1. García C. Obturadores maxilofaciales tras el tratamiento del cáncer. *Gaceta Dental* 2003;138:106-114.
2. Hoffman HT, Karnell LH, Funk GF, et al. The National Cancer Database report on cancer of the head and neck. *Arch Otolaryngol Head and Neck Surg* 1998;124:951-62.
3. Depprich R, Naujoks D, Lind M, et al. Evaluation of the quality of life of patients with maxillofacial defects after prosthodontic therapy with obtu-

- rator prostheses. *Int J Oral Maxillofac Surg* 2011;40:71-79. doi:10.1016/j.ijom.2010.09.019, available online at <http://www.sciencedirect.com>
4. Troconis-Zurita I, Zurita MC. Importancia de la prótesis obturadora maxilar en la rehabilitación del paciente oncológico. *Rev Venez Oncol* 2003;15(2):92-99.
5. Yoshida H, Furuya Y, Shimodaira K, et al. Spectral characteristics of hypernasality in maxillectomy patients. *J Oral Rehabil* 2000;27:723-730.
6. Eckardt A, Teltzrow T, Schulze A, et al. Nasalance in patients with maxillary defects, Reconstruction versus obturation. *J Cranio-Maxillofacial Surgery* 2007;35:241-245.
7. Sharma AB, Beumer J. Reconstruction of maxillary defects: The case for prosthetic rehabilitation. *J Oral Maxillofac Surg* 2005;63:1770-3.
8. Trigo JC, Trigo G. Prótesis restauratriz maxilofacial. Buenos Aires Argentina. Editorial Mundi. 1987.27-29.
9. Rahn A, Boucher L. Prótesis maxilofaciales, principios y conceptos. 1ª ed. Barcelona, España. Editorial Toray. 1973. 112-114.
10. Parr GR, Gardner LK. The evolution of the obturator framework design. *The journal of prosthetic dentistry* 2003;89(6):608-610.
11. Beumer J, Curtis T, Marunick M. Maxillofacial rehabilitation: prosthodontics and surgical considerations. 2nd ed. St. Louis. Ishiyaku EuroAmerica Inc. 1996. 167-175.
12. Arammany MA. Basic principles of obturator design for partially edentulous patients. Part I: Classification. *J Prosthet Dent* 1978;40:554-7.
13. Hembree-Amanda MA. Dysphagia, evaluation and treatment. *Operat Tech Otolaryngol Head Neck Surg* 1997;8(197):185-190.
14. Marsh JL. The evaluation and management of velopharyngeal dysfunction. *Clin Plast Surg* 2004;31:261.
15. Ono T, Kohda H, Hori K, Nokubi T. Masticatory performance in post-maxillectomy patients with edentulous maxillae fitted with obturator prostheses. *Int J Prosthodont* 2007;20(2):145-150.
16. Matsuyama M, Tsukiyama Y, Tomioka M, Koyano K. Subjective assessment of chewing function of obturator prosthesis wearers. *Int J Prosthodont* 2007;20:46-50.
17. Seto KI. Atlas of oral and maxillofacial rehabilitation. Tokyo. Quintessence Publishing. 2003. 49-55.
18. Echevarría-y Pérez E, Vela-Capdevilla JA, Del Vecchio-Calcáneo C. Prótesis fonoarticuladoras en pacientes con labio y paladar hendido. *Cirugía Plástica* 2000;10(1):31-36.
19. Arigbede AO, Dosumu OO, Esan TA. Evaluation of speech in patients with partial surgically acquired defects: pre and post prosthetic obturation. *J Contemp Dent Pract* 2006;7(1):89-06.
20. Irish J, Sandhu N, Simpson C, et al. Quality of life in patients with maxillectomy prostheses. *Head and Neck* 2009;31:813-21.