

ARTÍCULO ORIGINAL

Experiencia clínica con el uso de 2 sistemas de cápsula endoscópica en el diagnóstico de enfermedades del intestino delgado



A. J. Hernández-López, J. M. Arano-Acua, S. Gálvez-Ríos, A. Meixueiro-Daza, J. Reyes-Huerta, E. de la Cruz-Patiño, F. Roesch-Dietlen y J. M. Remes-Troche*

Laboratorio de Fisiología Digestiva y Motilidad Gastrointestinal, Instituto de Investigaciones Médico-Biológicas, Universidad Veracruzana, Veracruz, Ver., México

PALABRAS CLAVE

Cápsula endoscópica;
Diagnóstico;
Hemorragia; Intestino
delgado; México.

Resumen

Introducción: La cápsula endoscópica (CE) representa una innovación tecnológica que permite una adecuada evaluación de la mucosa del intestino delgado. El objetivo de este trabajo es reportar la experiencia con el uso de la CE como medio de diagnóstico viable en la patología de intestino delgado, así como mostrar los resultados con 2 sistemas diferentes (PillCam SB2® y MiroCam®), compararlos, y reportar la calidad del estudio que se puede obtener dependiendo de variables como la preparación intestinal y el tipo de cápsula.

Material y métodos: Se realizó un estudio en forma retrospectiva, transversal y observacional de una serie de casos. Se evaluaron los expedientes de los pacientes que fueron referidos a nuestro Servicio para realizar el estudio de CE, en el periodo comprendido entre 2011 y 2012.

Resultados: Se incluyeron 60 casos (32 femeninos y 28 masculinos), con edad promedio de 62.75 ± 23 años (rango 15-103 años); en 40, se usó PillCam SB2® y en 20, MiroCam®. En 36 casos la indicación fue la evaluación de hemorragia de tubo digestivo oscuro (20 evidentes y 16 ocultos), donde se encontró una eficacia diagnóstica global de 78%. En 80% de los casos con sangrado evidente se llegó a diagnóstico, y en 62% de sangrado oculto. Los problemas técnicos se presentaron en 11.6% de los casos. La calidad del estudio fue excelente-buena en el 93% de los casos.

Conclusión: La CE es un método diagnóstico viable en la patología de intestino delgado con alta eficacia diagnóstica en sangrado de tubo digestivo. Los 2 sistemas evaluados cuentan con eficacia diagnóstica, complicaciones técnicas y clínicas, así como calidad de imágenes similares.

* Autor para correspondencia: Laboratorio de Fisiología Digestiva y Motilidad Gastrointestinal, Instituto de Investigaciones Médico-Biológicas, Universidad Veracruzana. Iturbide s/n, Colonia Flores Magón, C.P. 91400, Veracruz, Ver., México. Teléfono: (229) 922 3292. Fax: (229) 202 1231. Correos electrónicos: joremes@uv.mx, jose.remes.troche@hotmail.com (J. M. Remes-Troche).

KEYWORDS

Endoscopy capsule;
Diagnostic; Bleeding;
Small bowel; Mexico.
endoscópica;
Complicación; Lesión
esplénica; Costa Rica.

Clinical experience with the use of 2 systems of capsule endoscopy in the diagnosis of small bowel diseases

Abstract

Introduction: Endoscopy capsule (EC) represents a technological innovation that allows an adequate evaluation of the small bowel. The aim of this study was to report our experience with the use of EC as a feasible technique in the diagnosis of small bowel disease, as well, shown and compare the results with 2 different systems (PillCam SB2® and MiroCam®). Also, we report the quality obtained in the studies taking in count variables such as the bowel preparation and the type of capsule.

Material and methods: We performed a retrospective and cross-sectional observational case series study. We evaluated the records of patients who were referred to our department for the study of EC in the period between 2011 and 2012.

Results: We included 60 patients (32 female and 28 male) with mean age of 62.75 ± 23 years (range 15-103 years). In 40 PillCam SB2® was used and in 20 the MiroCam® system. In 36 cases the indication was the evaluation of obscure gastrointestinal bleeding (20 overt and 16 occult), and the overall diagnostic yield was 78%. In 80% of cases with overt bleeding the diagnosis was obtained, and in 62% of the cases with occult bleeding. Technical problems occurred in 11.6% of cases. The quality of studies was excellent-good in 93% of cases

Conclusion: EC is a feasible diagnostic method in small bowel disease with high diagnostic accuracy in gastrointestinal bleeding. The 2 systems evaluated are similar in terms of diagnostic efficacy, technical and clinical complications and quality.

0188-9893 © 2014. Asociación Mexicana de Endoscopia Gastrointestinal. Publicado por Elsevier México. Todos los derechos reservados.

Introducción

La cápsula endoscópica (CE) representa una innovación tecnológica que permite una adecuada evaluación de la mucosa del intestino delgado; es mínimamente invasiva, fácil de utilizar y no requiere de sedación. Desde su introducción, las indicaciones de este estudio se han expandido y en la última "Conferencia Mundial de Cápsula Endoscópica y Enteroscopia a Doble balón" se confirmaron las siguientes indicaciones formales: sangrado digestivo de origen oscuro (sangrado oscuro evidente, sangrado oscuro oculto y anemia ferropénica), enfermedad inflamatoria intestinal (específicamente enfermedad de Crohn), tumores de intestino delgado, síndromes polipósicos hereditarios, enfermedad celíaca, diarrea crónica y dolor abdominal, actualmente se reconoce como el estándar de oro en diagnóstico de sangrado de tubo digestivo¹⁻³.

Desde su origen, el sistema de CE ha sufrido modificaciones (en el dispositivo y en el *software*) con el objetivo de mejorar el tiempo de grabación, la superficie evaluada, la localización de las lesiones detectadas, la obtención de imágenes en tiempo real y con mejor resolución⁴. Estas modificaciones han permitido que la CE se utilice en la evaluación de enfermedades desde el esófago (por ejemplo, Barrett, várices esofágicas) hasta el colon. En la actualidad, la CE para intestino grueso se utiliza en detección de pólipos, divertículos, lesiones de enfermedad inflamatoria y escrutinio de tumores en colon⁵.

El estudio con CE se realiza en México desde el 2001, mismo año en que fue aprobado su uso por la *Food and Drug Administration*⁶. El sistema original, PillCam SB® (Given

Imaging Yoqneam, Israel) y sus evoluciones (PillCam ESO®, PillCam COLON®) han sido los más utilizados y de los cual existen más publicaciones, pero existen otros sistemas como el EndoCapsule® (Olympus, Tokyo, Japan) y el MiroCam® (IntroMedic Co., Seoul, Republic of Korea).

El objetivo de este trabajo es reportar la experiencia con el uso de la CE como medio de diagnóstico viable en la patología de intestino delgado, así como mostrar los resultados con 2 sistemas diferentes (PillCam SB2® y MiroCam®), compararlos, y reportar la calidad del estudio que se puede obtener dependiendo de variables como la preparación intestinal y el tipo de cápsula.

Material y métodos

Se realizó un estudio en forma retrospectiva, transversal y observacional de una serie de casos. Se evaluaron los expedientes de los pacientes que fueron referidos a nuestro Servicio para realizar el estudio de CE, en el periodo comprendido entre 2011 y 2012. A todos los pacientes se les explicó el procedimiento, haciéndoles conocer los beneficios, riesgos y posibles complicaciones del mismo, posterior a lo cual firmaron una hoja de consentimiento informado.

Todos los pacientes recibieron la misma preparación. Dos días antes del procedimiento a los pacientes se les recomendó ingerir una dieta blanda y con líquidos claros sin colorantes; el día previo al estudio se indicó dieta con líquidos claros y se dejó en ayuno a partir de las 17.00 horas. Posteriormente, los sujetos ingirieron 3 frascos de 45 mL de fosfato monobásico de sodio (Fleet Fosfosoda®, Takeda-Nykomed, México) diluidos en 200 mL a las 18:00

horas, a las 22:00 horas del día previo al estudio y el último, a las 06:00 horas del día del estudio, este día se presentaron en ayuno y se administró la CE, se mantuvo al paciente en ayuno durante 4 horas y posteriormente se inició dieta blanda.

Los dispositivos utilizados fueron:

- PillCam SB®: Es un dispositivo cilíndrico, que tiene un diámetro de 11 mm, longitud de 26 mm y un peso de 4 g, construido con materiales que resisten la acción de los líquidos gastrointestinales, su resolución es de 256 x 256 píxeles y toma 2 cuadros por segundo. Las imágenes se captan a través de un chip de cámara de video en color por radiofrecuencia, con una visión de 140°, permitiendo visualizar lesiones de 0.1 mm a 3 cm de distancia, con un tiempo de grabación promedio de 8 horas, el cual es grabado en un dispositivo portátil que posteriormente se descarga en una estación de trabajo. El análisis de las imágenes se realizó a 15 cuadros por segundo por 2 endoscopistas expertos, utilizando el *software* RapidView®.
- MiroCam®: Este dispositivo cuenta con una visión de 150° y su tiempo de grabación total es de 11 horas, su resolución es de 320 x 320 píxeles y toma 3 imágenes por segundo. Sus dimensiones son 11 x 24 mm. El análisis con este sistema se realizó utilizando el *software* MiroView® y a 15 cuadros por segundo por 2 endoscopistas expertos.

Se registraron los hallazgos de todos y cada uno de los pacientes, emitiendo un reporte por escrito. Para el análisis de los resultados se realizó una base de datos donde se registraron los siguientes datos que se obtuvieron de forma retrospectiva: nombre del paciente, sexo, edad, motivo de envío, resultado del estudio y complicaciones técnicas y clínicas que existieron. Se analizaron las características demográficas, el tiempo de tránsito total, tránsito esofágico, tránsito gástrico y tránsito intestinal. Para evaluar y comparar la calidad de las imágenes con respecto a la preparación, de forma rutinaria en nuestro laboratorio utilizamos una escala tipo *Likert*⁵, previamente descrita que consiste en 4 niveles: excelente calidad, buena calidad, mala calidad y no valorable (tabla 1).

Se consideró *hemorragia digestiva de origen oscuro evidente* cuando el paciente tuvo melena y/o hematoquezia y, que en la realización de panendoscopia y colonoscopia no se hubiera establecido la causa del sangrado. Por otra parte,

se consideró *hemorragia digestiva de origen oscuro oculto* cuando existió evidencia de sangre oculta en heces positiva y/o anemia ferropénica, y que en la realización de panendoscopia y colonoscopia no se hubiera establecido la causa del sangrado.

De los datos obtenidos y registrados de forma retrospectiva en la base de datos, utilizamos estadística descriptiva (frecuencias absolutas y relativas) para las variables nominales. Las indicaciones y hallazgos entre los 2 sistemas se comparó únicamente de forma descriptiva. Respecto a las variables continuas (tiempo de tránsito entre los 2 sistemas), se utilizó la prueba *t* de Student y se estableció significancia cuando la *p* fue menor a 0.05.

Resultados

Se incluyeron 60 casos (32 femeninos y 28 masculinos) con edad promedio de 62.75 ± 23 años (rango 15-103 años). En 36 casos la indicación fue la evaluación de hemorragia de tubo digestivo oscuro (20 evidentes y 16 ocultos), evaluación de diarrea crónica en 20, sospecha de enfermedad celíaca en 2 y sospecha de enfermedad inflamatoria en 2.

En 40 casos (19 mujeres, edad promedio 63.2 años) se utilizó el sistema PillCam SB® y en 20 (13 mujeres, edad promedio 59.5 años) casos el sistema MiroCam®. En la tabla 2 se muestra la distribución de los 2 sistemas de CE, de acuerdo a la indicación. En todos los casos se pudo ingerir la cápsula sin problemas. Hubo problemas de activación de la cápsula en 3 (5%) casos (2 PillCam SB® y una MiroCam®), que se resolvieron con la administración de nueva cápsula. Se detectó problemas de transferencia de los datos de la cápsula a la grabadora de imágenes en 4 casos (3 PillCam SB® y uno MiroCam®) (6.6%) y en 2 casos se documentó retención de la cápsula (3%) (una PillCam SB® y una MiroCam®), uno en un divertículo yeyunal y otro en una estenosis por Crohn. Ambos casos requirieron manejo quirúrgico por su patología de base, sin complicaciones.

De forma global, el tiempo promedio de la ingesta de la CE a salir del esófago fue de 20 segundos (rango 3 a 43 segundos), el tiempo de tránsito en el estómago fue de 57 minutos (rango 4 a 255 minutos), el tiempo de tránsito en el intestino delgado fue de 280 minutos (rango de 94 a 540 minutos). En 37 casos (62% de los casos) se pudieron obtener imágenes más allá de la válvula ileocecal y el tiempo de residencia de la cápsula en el colon fue de 282 minutos, antes de que se acabara la batería del dispositivo. Las diferencias

Tabla 1 Calidad de la preparación

Descripción de los hallazgos	Calidad	Nivel
Escasa presencia de residuos o material intestinal	Excelente	1
Cantidad moderada de fluido oscuro o material fecal que no interfiere con la visualización	Buena	2
Fluido oscuro o cantidad suficiente de residuo que no permite una visualización completa o adecuada	Pobre	3
Gran cantidad de materia intestinal o heces en colon	No valorable	4

Tabla 2 Indicaciones para la realización de cápsula endoscópica

Indicación	PillCam SB® (n=40)	MiroCam® (n=20)	TOTAL (n=60)
• Hemorragia de origen oscuro	26 (65%)	10 (50%)	36
• Evaluación de diarrea crónica	12 (30%)	8 (40%)	20
• Otras			
◦ Sospecha de enfermedad celíaca	0	2 (10%)	2
◦ Sospecha de enfermedad inflamatoria	2 (5%)	0	2

en los tiempos de tránsito entre los 2 sistemas utilizados se muestran en la tabla 3.

Respecto a los hallazgos encontrados, en el 78% de los casos (28/36) con hemorragia del tubo digestivo oculto se pudo obtener el diagnóstico; esto se pudo realizar en el 80% de los casos con hemorragia de origen evidente y en 62% de los casos de hemorragia de origen oculto. Las causas más comunes de hemorragia se muestran en la tabla 4. Respecto a los casos en donde se realizó CE por diarrea crónica se pudo establecer diagnóstico en 11 de los 20 casos (55%), en 6 casos se documentó atrofia de vellosidades intestinales de forma difusa, en 2 casos divertículos duodenales, en 2 casos úlceras en íleon terminal y en un caso un divertículo yeyunal. Seis de los casos fueron detectados por el sistema PillCam SB® y 5 de los casos con el sistema de MiroCam®. En los 2 casos con sospecha preclínica de enfermedad celíaca y en los 2 casos de enfermedad de Crohn, se demostraron estos diagnósticos al realizar la CE.

Respecto a la calidad de las imágenes en 31% de los casos fue excelente, en 62% de los casos buena, en 5% de los casos mala y en 2% se consideró no apropiada. No obstante que en un caso (2%) fue no apropiado el diagnóstico, se pudo establecer ya que el paciente tuvo múltiples divertículos yeyunales.

En las figuras 1 y 2 se observan imágenes representativas de la patología intestinal detectadas con PillCam SB® y MiroCam®, respectivamente.

Discusión

El uso de la CE, desde la introducción del concepto de endoscopia fisiológica, ha revolucionado el estudio de diversas patologías a nivel del intestino delgado, ya que se mueve pasivamente con la peristalsis, explorando la totalidad del

intestino sin insuflarlo, ayudando a superar el gran reto clínico que representan las enfermedades de esta zona anatómica, además, es claro que ha llegado a ser una prueba diagnóstica muy superior a otros procedimientos diagnósticos utilizados antes de su desarrollo, como las técnicas radiológicas que alcanzan una exactitud diagnóstica del 20% al 55% y la enteroscopia un 25% a 50% en casos no aclarados con procedimientos diagnósticos usuales⁷⁻⁹.

En esta serie reportamos nuestra experiencia considerando la capacidad para obtener el diagnóstico comparando ambos sistemas, la calidad de imagen obtenida con la preparación intestinal utilizada y la incidencia de complicaciones técnicas y clínicas en los dispositivos.

Existen muy pocas series que comparan la capacidad de establecer diagnósticos entre diferentes sistemas de CE para intestino delgado. Por ejemplo, Pioche M et al.¹⁰, analizó 73 casos de hemorragia digestiva de origen oscuro y se encontró una efectividad diagnóstica de 78% y 95% para PillCam SB® y MiroCam®, respectivamente. Nuestro estudio mostró cifras similares, en donde PillCam SB® en 18 de 26 casos de hemorragia de origen oscuro dio un diagnóstico positivo (69%) y MiroCam® en 10 de 10 (100%) casos obtuvo un diagnóstico positivo, esta diferencia entre porcentajes se debe a la menor cantidad de casos estudiados en MiroCam®. En otro estudio, Hong et al.¹¹ evaluó 141 pacientes (84 recibieron PillCam SB® y 57 MiroCam®), y demostró que la frecuencia de diagnósticos fue similar, sin embargo evidenció que el porcentaje de detección del ápula de Vater con MiroCam® fue significativamente mayor (29.8% vs. 13.1%; $p=0.018$). Dolak et al.¹² realizó un estudio donde de forma aleatoria a 50 pacientes les administraron MiroCam® primero, y EndoCápsula® 2 horas después, o viceversa con el objetivo de comparar la capacidad y concordancia entre los 2 sistemas. En este estudio se demostró que el porcentaje de

Tabla 3 Diferencias en tiempo de permanencia en diversas partes del tracto digestivo con los 2 sistemas de cápsula endoscópica

Parámetro	PillCam SB®	MiroCam®	<i>p</i>
• Tiempo de permanencia en esófago (segundos)	23	20	0.87
• Tiempo de permanencia en estómago (minutos)	79.9*	44	0.03
• Tiempo de permanencia en intestino delgado (minutos)	267.91	308.07	0.17
• Tiempo de permanencia en colon (minutos)	226.24	357.08*	0.001

* prueba *t* de Student.

Tabla 4 Causas de hemorragia de origen oscuro detectadas por los 2 sistemas de cápsula endoscópica

Hallazgos	Global (n=36)	Sistema PillCam SB® (n=26)	Sistema MiroCam® (n=10)
Etiología de la hemorragia de origen oscuro (n%)	28 (78%)	18 (69%)	10 (100%)
• Angiodisplasias	10 (36%)	6 (33%)	4 (40%)
• Úlceras por AINES	6 (21%)	5 (28%)	1 (10%)
• Ectasias venosas	3 (12%)	2 (11%)	1 (10%)
• Tumores estromales	4 (15%)	3 (17%)	1 (10%)
• Divertículos yeyunales	2 (6%)	1 (6%)	3 (30%)
• Hemangioma yeyunal	1 (3%)	1 (6%)	0
• Cáncer de ciego	1 (3%)	1 (6%)	0

AINES: antiinflamatorios no esteroideos.

evaluación completa del intestino delgado (96% vs. 90%; $p=0.38$) y la capacidad diagnóstica (50% vs. 48%; $p=0.99$) entre MiroCam® y EndoCápsula® fue similar. Kim et al.¹³ evaluó a 24 pacientes a los que de forma secuencial y aleatoria se les administró MiroCam® y posteriormente PillCam SB®, demostrando que el porcentaje de acuerdo entre los 2 sistemas fue de 87.4% con una kappa de 0.74, evidenciando que ambos sistemas son equivalentes para establecer diagnósticos.

En nuestro estudio, así como en la gran mayoría de las series de experiencia clínica con CE, la principal indicación fue hemorragia digestiva de origen oscuro, donde la capacidad para detectar la causa del sangrado fue de 78%, porcentaje que se encuentra ligeramente por encima de la media en comparación con otros estudios realizados en nuestro país, como el de Blanco-Velasco G et al.¹⁴ con un porcentaje diagnóstico de 67%, el de Santoyo Valenzuela R et al.¹⁵ con un 60%, el de Estévez E et al.¹⁶ con un 68%, y el de Teramoto et al.¹⁷ con un 75%. Estas series cuentan con un número de pacientes que oscila entre 45 y 100 (excepto el último que cuenta sólo con 24 casos), y sirve para comparar con nuestro estudio que cuenta con 60. Cabe mencionar que hay series que reportan una mayor efectividad diagnóstica respecto a la hemorragia digestiva de origen oscuro, como el realizado en Colombia por Galiano MT et al. que reporta una alta eficacia diagnóstica de 91.7%, de 97 pacientes¹⁸. En general, las diferencias para establecer el diagnóstico pueden deberse a múltiples factores que radican desde en qué momento se realiza el procedimiento (al momento de sangrado activo o no) hasta el tipo de preparación utilizada, la cual por cierto es muy heterogénea en las series comparadas.

Hay que destacar que el principal hallazgo en relación a la hemorragia digestiva de origen oscuro, fueron las angiodisplasias con un 36%, y que se pudo obtener diagnóstico en el 80% de los casos con hemorragia de origen evidente (18/20) y en 62% de los casos de hemorragia de origen oculto (10/16). En cuanto a los casos por diarrea crónica, los dispositivos mostraron una efectividad de 55% en conjunto (11/20), donde PillCam SB® y MiroCam® encontraron una cantidad similar de casos 6 y 5, respectivamente.

Es importante mencionar que pueden existir complicaciones técnicas que podrían limitar el estudio, de las cuales se debe tener conocimiento en cuanto a los problemas técnicos asociados a defectos del sistema de la cápsula o el receptor. En un estudio realizado por Rondonotti et al.¹⁹, los

problemas técnicos se presentaron en 8.59% de los estudios, éstos consistieron en: errores en la transmisión de señal (4.09%), donde se generan intervalos blancos que impiden visualizar algunas zonas, menor duración de la batería de la cápsula (menor de 6 horas) (2.34%), falla en la activación de la cápsula al retirarla de su estuche (1.09%) e imposibilidad de realizar la descarga del estudio del receptor a la computadora (0.68%)¹⁹. En nuestro estudio tuvimos de forma global problemas técnicos en 11.6% de las cápsulas, hubo problemas de activación de la cápsula en 3 (5%) y problemas de transmisión en 4 casos (6.6%).

En general, el comportamiento de ambos sistemas de CE fue muy similar, en cuanto al mayor tiempo de permanencia en colon que se observa en MiroCam® comparado con PillCam SB® se debe a la mayor duración de la pila, lo que proporciona una grabación promedio de la primera con 11 horas, mientras que con la segunda es de 8 horas. En la actualidad, los nuevos sistemas PillCam SB2® y PillCam COLON® tienen una batería con una vida media mayor cercana a las 12 horas. La causa por la que el tiempo de permanencia en estómago con el sistema PillCam® fue mayor que MiroCam®, se debe a que en el grupo de PillCam® se incluyeron 2 pacientes que tuvieron documentada gastroparesia diabética, lo cual se sabe disminuye significativamente el tiempo de vaciamiento gástrico. Otra explicación en cuanto a la diferencia de permanencia entre los 2 sistemas, puede deberse como se comenta en el estudio de Pioche et al.¹⁰, al ligeramente más alto peso y el tamaño más pequeño de la cápsula MiroCam® (3.45 g vs. 3.40 g; 21 x 24 mm frente a 21 x 26 mm, respectivamente). Por ejemplo, en el estudio de Pioche et al.¹⁰, el tiempo medio de tránsito del intestino delgado fue claramente diferente con los 2 sistemas, con una media de 268.1 minutos con el MiroCam® y 234.5 minutos con la PillCam SB2®. Este tiempo de tránsito más largo de MiroCam® también fue reportado por Kim et al.¹³, con 702 minutos frente a 446 minutos para la PillCam SB2®.

La calidad de imagen obtenida con el régimen de preparación descrito anteriormente fue un 93% excelente-buena, y aunque el 7% restante se consideró de calidad mala o no apropiada se pudo obtener el diagnóstico; se puede decir que el régimen de preparación es útil.

Es importante destacar las limitaciones de un estudio retrospectivo como el nuestro, donde evidentemente no fue posible tener una muestra pareada ni por edad ni por género,

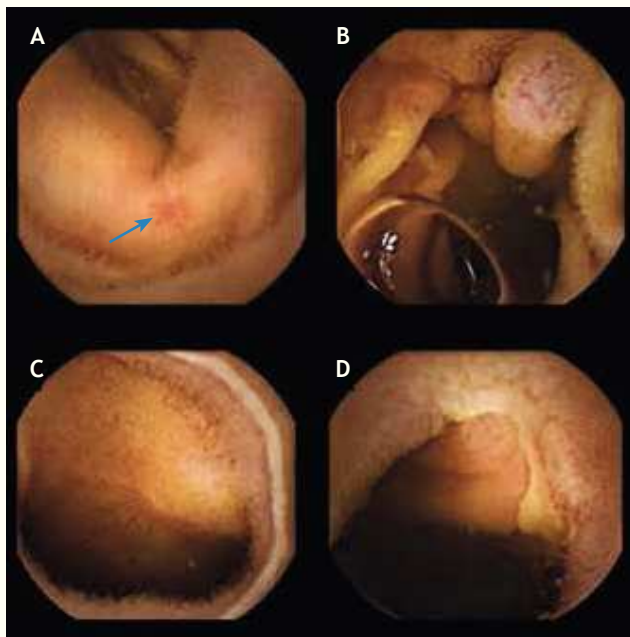


Figura 1 Imágenes obtenidas mediante el sistema de cápsula endoscópica PillCam SB®. A) Angiodisplasia yeyunal, B) lesión submucosa protruyente que corresponde a tumor estromal (GIST), C) úlcera radial en yeyuno secundaria a consumo crónico de antiinflamatorios no esteroideos, y D) úlceras serpiginosas en íleon distal en un paciente con enfermedad de Crohn.

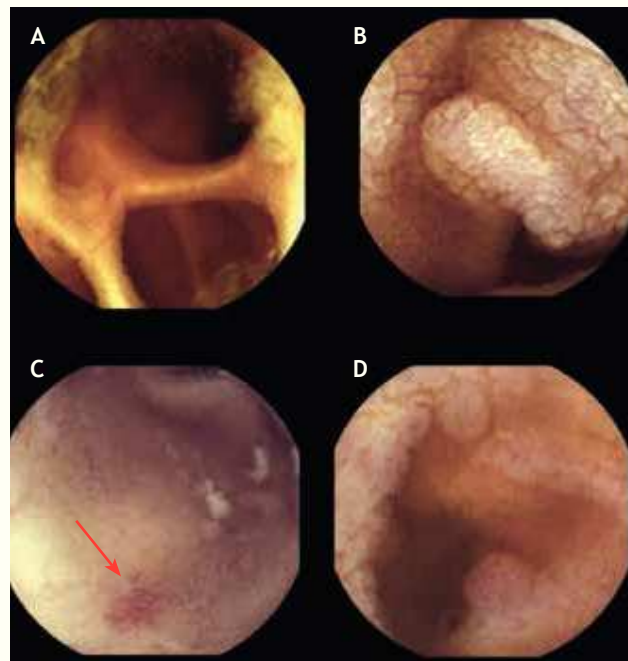


Figura 2 Imágenes obtenidas mediante el sistema de cápsula endoscópica MiroCam®. A) Divertículos yeyunales, B) atrofia moderada a severa en un paciente con enfermedad celíaca, C) angiodisplasia yeyunal y D) pólipos inflamatorios en íleon terminal.

y que la proporción de estudios realizados con un sistema o el otro fue diferente de acuerdo a la disponibilidad en nuestra Unidad en ese momento. Evidentemente, es necesaria la realización de estudios prospectivos, con tamaño de muestra mayor y en diferentes poblaciones para corroborar los resultados de nuestro estudio.

En conclusión, la CE es un método diagnóstico viable en la patología de intestino delgado con alta eficacia diagnóstica en sangrado de tubo digestivo. Los 2 sistemas evaluados cuentan con eficacia diagnóstica, complicaciones técnicas y clínicas, así como calidad de imágenes similares.

Conflicto de intereses

Los autores declaran no tener ningún conflicto de intereses.

Financiamiento

No se recibió patrocinio para llevar a cabo este artículo.

Bibliografía

1. Cedrón Cheng H. Cápsula endoscópica del intestino delgado. *Rev Gastroenterol Perú* 2010;30:341-349.
2. Twomey K, Marchesi J. Swallowable capsule technology: current perspectives and future directions. *Endoscopy* 2009;41:357-362.
3. Mergenerk A, Ponchont C, et al. Literature review recommendations for clinical application of small bowel capsule endoscopy, based on a panel discussion by international experts.

Consensus statements for small bowel capsule endoscopy. 2006/2007. *Endoscopy* 2007;39:895-909.

4. Moglia A, Mencias A, Dario P, et al. Capsule endoscopy: progress update and challenges ahead. *Nat Rev Gastroenterol Hepatol* 2009;6:353-362.
5. Herreras Gutiérrez JM, Argüelles Arias F, Caunedo Álvarez A, et al. PillCam Colon capsule for the study of colonic pathology in clinical practice. Study of agreement with colonoscopy. *Rev Esp Enferm Dig* 2011;103:69-75.
6. García Compeán D, Armenta JA, González JA. Utilidad diagnóstica e impacto clínico de la cápsula endoscópica en la hemorragia gastrointestinal de origen oscuro. Resultados preliminares. *Rev Gastroenterol Mex* 2005;70:120-128.
7. Marmo R, Rotondano G, Piscopo R. Meta-analysis: capsule enteroscopy vs. conventional modalities in diagnosis of small bowel diseases. *Aliment Pharmacol Ther* 2005;22:595-604.
8. Nolan DJ, Traill ZC. The current role of the barium examination of the small intestine. *Clin Radiol* 1997;52:809-820.
9. Mylonaki M, Fritscher-Ravens A, Swain P. Wireless capsule endoscopy: a comparison with push enteroscopy in patients with gastroscopy and colonoscopy negative gastrointestinal bleeding. *Gut* 2003;52:1122-1126.
10. Pioche M, Gaudin JL, Filoche B, et al. Prospective, randomized comparison of two small-bowel capsule endoscopy systems in patients with obscure GI bleeding. *Gastrointest Endosc* 2011;73(6):1181-1188.
11. Hong SP, Cheon JH, Kim TI, et al. Comparison of the diagnostic yield of "MiroCam" and "PillCam SB" capsule endoscopy. *Hepatogastroenterology* 2012;59(115):778-781.
12. Dolak W, Kulnigg-Dabsch S, Evstatiev R, et al. A randomized head-to-head study of small-bowel imaging comparing MiroCam and EndoCapsule. *Endoscopy* 2012;44(11):1012-1020.

13. Kim HM, Kim YJ, Kim HJ, et al. A pilot study of sequential capsule endoscopy using MiroCam and PillCam SB devices with different transmission technologies. *Gut Liver* 2010;4:192-200.
14. Blanco Velasco G, Blancas Valencia JM, Paz Flores V, et al. Eficacia diagnóstica de la cápsula endoscópica en pacientes con sangrado de tubo digestivo medio. *Endoscopia* 2013;25(1):22-28.
15. Santoyo Valenzuela R, Ibarra Rodríguez JJ, Hernández Gutiérrez M. Experiencia clínica en un hospital del sector privado con el uso de la cápsula endoscópica. *Rev Gastroenterol Mex* 2008;73(2):75-78.
16. Estévez E, González Conde B, Vázquez Iglesias JL, et al. Diagnostic yield and clinical outcomes after capsule endoscopy in 100 consecutive patients with obscure gastrointestinal bleeding. *European Journal of Gastroenterology and Hepatology* 2006;18:881-888.
17. Teramoto Matsubara O, Zamarripa Dorsey F, López Acosta ME. La cápsula endoscópica: la evolución en el diagnóstico de las enfermedades del intestino delgado. *Rev Gastroenterol Mex* 2005;70(2):138-142.
18. Galiano Sánchez MT, Sánchez Arciniegas F, Pineda Ovalle LF. Experiencia clínica del uso de la videocápsula endoscópica en el diagnóstico de patología del intestino delgado. *Rev Col Gastroenterol* 2009;24(1):17-25.
19. Rondonotti E, Herrerías J, Pennazio M, et al. Complications, limitations and failures of capsule endoscopy: a review of 733 cases. *Gastrointest Endosc* 2005;62:712-716.