



# Revista Clínica Española

[www.elsevier.es/rce](http://www.elsevier.es/rce)



## IMAGEN DEL MES

### Líneas de Beau tras quimioterapia

### Beau lines after chemotherapy



B. Monteagudo<sup>a,\*</sup>, D. González-Vilas<sup>a</sup> y E. León-Muñoz<sup>b</sup>

<sup>a</sup> Servicio de Dermatología, Complejo Hospitalario Universitario de Ferrol, SERGAS, Ferrol, A Coruña, España

<sup>b</sup> Servicio de Pediatría, Complejo Hospitalario Universitario de Ferrol, SERGAS, Ferrol, A Coruña, España

Recibido el 7 de diciembre de 2014; aceptado el 18 de diciembre de 2014

Disponible en Internet el 2 de febrero de 2015

Mujer de 44 años de edad con carcinoma ductal infiltrante de mama derecha estadio IV (metástasis hepáticas), motivo por el que había recibido, en pauta trisemanal, 8 ciclos de quimioterapia combinada con docetaxel y bevacizumab. Consultaba por la presencia de 4 depresiones lineales transversales en todas las uñas de los dedos de manos (fig. 1A) y pies. Los fármacos citotóxicos, especialmente el docetaxel, producen con frecuencia alteraciones ungueales, tales como líneas de Beau, onicomadesis, onicólisis, hemorragia subungueal, paroniquia o cambios de pigmentación. Dado que las uñas de los dedos de las manos crecen una media de 0,1 mm cada día (3 mm al mes), en pacientes a tratamiento quimioterápico es posible apreciar varias líneas de Beau paralelas «a modo de olas» que coinciden con cada uno de los ciclos realizados (fig. 1B).

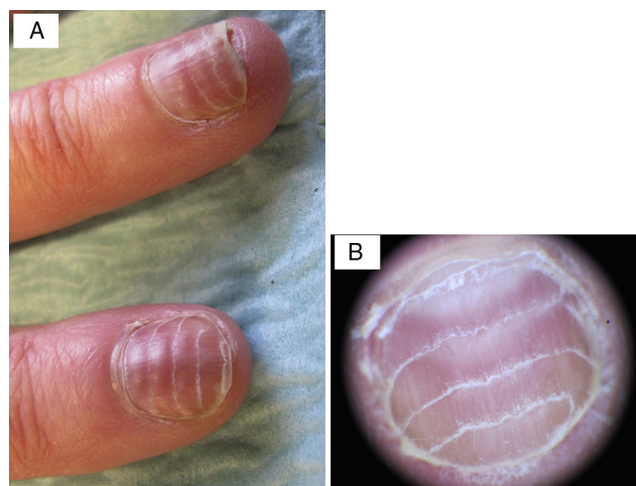


Figura 1

\* Autor para correspondencia.

Correo electrónico: [benigno.monteagudo.sanchez@sergas.es](mailto:benigno.monteagudo.sanchez@sergas.es) (B. Monteagudo).