



Revista Clínica Española

www.elsevier.es/rce



IMAGEN DEL MES

Quiste hidatídico hepático gigante

Giant hydatid cyst of the liver

A. Ruiz-Serrato*, M.J. Vallejo-Herrera, J. Villar-Jiménez y M.A. García-Ordóñez

Servicio de Medicina Interna, Hospital de Antequera, Málaga, España

Recibido el 12 de septiembre de 2012; aceptado el 18 de septiembre de 2012

Disponible en Internet el 15 de noviembre de 2012

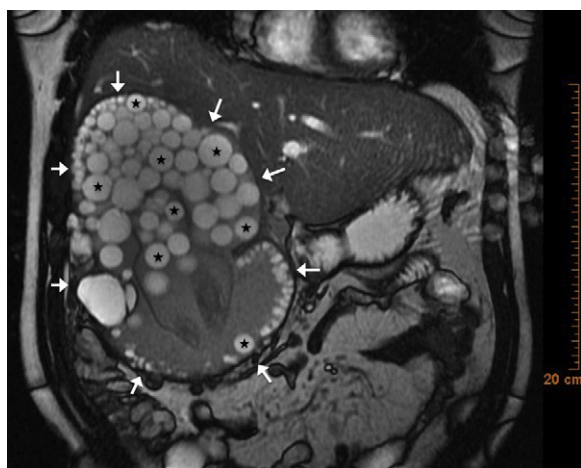


Figura 1

Varón de 39 años, natural de Rumania, que consultó por dolor en el hipocondrio derecho, exantema evanescente y fiebre de 2 semanas de evolución. En el hipocondrio derecho se palpaba una masa a 8 cm de reborde costal. En la analítica mostraba elevación de reactantes de fase aguda, enzimas de colestasis, ausencia de eosinofilia y serología a hidatidosis negativa. La resonancia magnética (RM) hepática (fig. 1)

mostró una gran masa hepática quística de $15 \times 15 \times 22$ cm (flechas blancas), con múltiples lesiones quísticas en su interior (hidátides), sin captación de contraste (estrellas negras). Se procedió al tratamiento quirúrgico, y se confirmó el diagnóstico de hidatidosis hepática.

La hidatidosis hepática es una zoonosis altamente prevalente en algunas regiones del mundo. La ausencia de eosinofilia y de serología positiva no basta para descartar el diagnóstico¹. Las técnicas de imagen, y entre ellas la RM resultan de gran utilidad en su diagnóstico. El tratamiento suele combinar abordajes quirúrgicos y la administración de antiparasitarios².

Bibliografía

1. Leder K, Weller PF. Clinical manifestations and diagnosis of cystic and alveolar echinococcosis. 2012. UpToDate, Inc. v5.0, Topic 5669. Disponible en: <http://www.uptodate.com/index>
2. Leder K, Weller PF. Treatment and prevention of echinococcosis. 2012. UpToDate, Inc. v5.0, Topic 567. Disponible en: <http://www.uptodate.com/index>

* Autor para correspondencia.

Correo electrónico: ito.ruizserrato@gmail.com
(A. Ruiz-Serrato).