



# Revista Clínica Española

www.elsevier.es/rce



## IMAGEN DEL MES

### Mucinosi periorbitaria unilateral en lupus eritematoso sistémico

### Unilateral periorbital mucinosis in systemic lupus erythematosus

D. Jiménez-Gallo<sup>a,\*</sup>, C. Albarrán-Planelles<sup>a</sup>, M. Linares-Barrios<sup>a</sup>, N. Navas-García<sup>b</sup>  
y O.R. Moya-Pinto<sup>b</sup>

<sup>a</sup> Unidad de Gestión Clínica de Dermatología Médico-Quirúrgica y Venereología, Hospital Universitario Puerta del Mar, Cádiz, España

<sup>b</sup> Unidad de Gestión Clínica de Anatomía Patológica, Hospital Universitario Puerta del Mar, Cádiz, España

Recibido el 18 de mayo de 2012; aceptado el 8 de julio de 2012

Disponible en Internet el 7 de septiembre de 2012

Mujer de 50 años con antecedentes de lupus eritematoso (LE) sistémico, que acude por edema periorcular derecho de un año de evolución. En la exploración física destaca un edema blando y translúcido en párpado inferior derecho (fig. 1A, flecha) acompañado de un eritema difuso en el párpado superior, centrado por áreas de cicatrices esclerosas (fig. 1A, asterisco). Se resolvió con prednisona 50 mg/día (fig. 1B). La biopsia cutánea mostró atrofia epidérmica, degeneración vacuolar de la membrana basal, mucina a nivel intersticial (fig. 1C, asterisco) y un componente linfocitario perivascular y perifolicular (fig. 1C). En la inmunofluorescencia directa se observó la banda lúpica (fig. 1D, flecha). Las mucinosi cutáneas se caracterizan por un importante depósito de mucina en la dermis y pueden presentarse asociadas a las distintas variantes de LE<sup>1</sup>. El edema periorbitario está reconocido dentro de las manifestaciones raras de LE<sup>2</sup>. Sin embargo, solo para algunos autores el edema palpebral secundario a mucinosi cutánea constituye una entidad propia, que forma parte del espectro de manifestaciones cutáneas del LE.

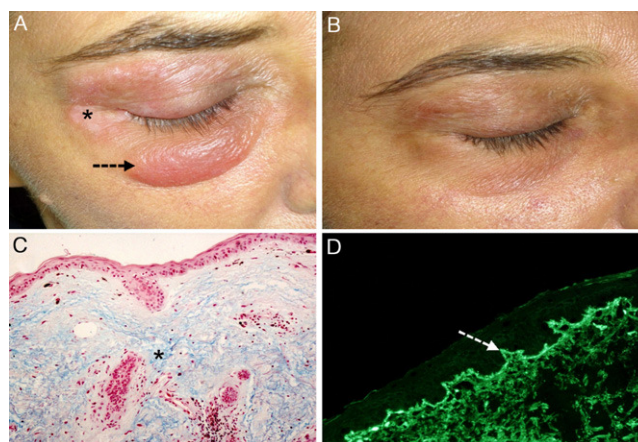


Figura 1

## Conflicto de intereses

Los autores declaran no tener ningún conflicto de intereses.

## Bibliografía

1. Morales-Burgos A, Sánchez JL, Gonzalez-Chávez J, Vega J, Justiniano H. Periorbital mucinosis: a variant of cutaneous lupus erythematosus? J Am Acad Dermatol. 2010;62:667-71.
2. Tuffanelli DL, Dubios EL. Cutaneous manifestation of systemic lupus erythematosus. Arch Dermatol. 1964;90:377-86.

\* Autor para correspondencia.

Correo electrónico: davidjimenezgallo@gmail.com  
(D. Jiménez-Gallo).