



Revista Clínica Española

www.elsevier.es/rce



IMAGEN DEL MES

Artritis psoriásica mutilante

Psoriatic arthritis mutilans

J.A. González-Nieto*, L. López-Montes, F. Gallego-García y J.M. Tugues-Roure

Unidad de Enfermedades Autoinmunes, Servicio de Medicina Interna, Hospital Can Misses, Ibiza, España

Recibido el 30 de abril de 2012; aceptado el 11 de junio de 2012

Disponible en Internet el 4 de agosto de 2012

Varón de 62 años, con antecedentes de psoriasis y artritis psoriásica de 10 años de evolución con mala respuesta a leflunomida. Presentaba deformidad articular con incapacidad funcional de mano y pie izquierdo, por lo que se procedió a amputación metatarsal-falángica del pie izquierdo y del cuarto y quinto dedos de la mano izquierda. A la exploración física destacaban placas eritematoescamosas palmo-plantares junto con onicólisis, hiperqueratosis y deformidad

de las articulaciones interfalángicas distales de la mano (fig. 1A) y pie derecho (fig. 1B). Por ello, se inició tratamiento con etanercept 50 mg, 2 veces en semana, con excelente respuesta clínica. La radiografía muestra amputación de pie y de cuarto y quinto dedo de la mano izquierda (asteriscos), así como subluxación de las articulaciones interfalángicas distales de pie y mano derecha (flechas) (figs. 1C y D).

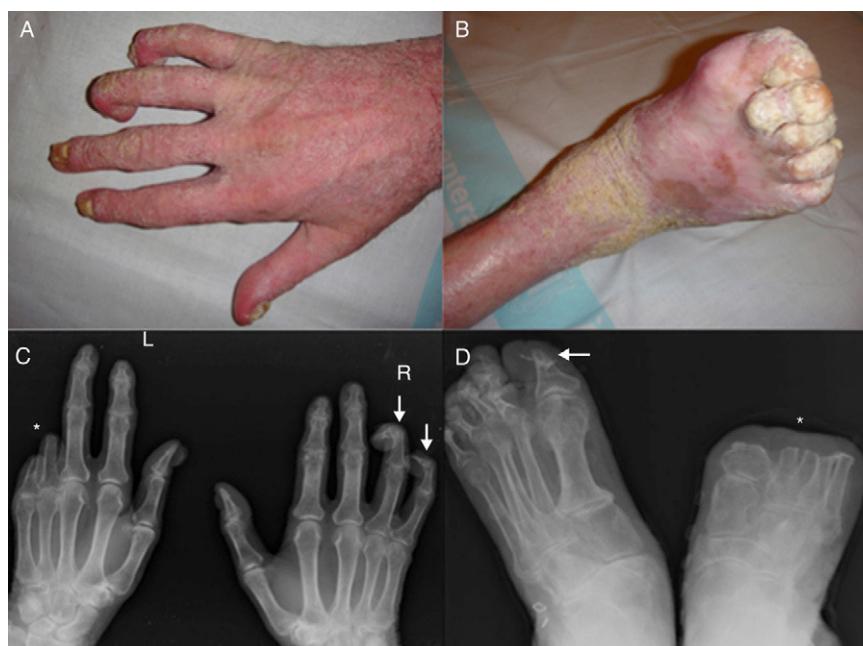


Figura 1

* Autor para correspondencia.

Correo electrónico: josea.gnieto@hotmail.com (J.A. González-Nieto).