

# ENDOCRINOLOGÍA Y NUTRICIÓN

www.elsevier.es/endo



## CARTAS CIENTÍFICAS

### Hipertiroidismo por enfermedad de Graves asociado a hipotiroidismo central posquirúrgico por craneofaringioma

#### Graves' disease hyperthyroidism developing after surgery for craniopharyngioma with central hypothyroidism

Los craneofaringiomas son tumores benignos poco frecuentes originados a partir de restos embrionarios de la bolsa de Rathke. La edad de presentación sigue una distribución bimodal (5–14 años y 50–74 años)<sup>1</sup>. Su localización más habitual es la región selar y paraselar. Clínicamente se caracterizan por síntomas derivados de la compresión local de estructuras adyacentes asociados o no a hipopituitarismo parcial o total. Su tratamiento de elección es el quirúrgico, siendo poco habitual la recuperación hormonal tras la cirugía<sup>1</sup>. La enfermedad de Graves es la causa más frecuente de hipertiroidismo, con un pico de incidencia entre los 40–60 años<sup>2</sup>. Su asociación con patología tumoral hipofisaria no es habitual. Presentamos un nuevo caso de hipertiroidismo por enfermedad de Graves desarrollado 6 meses después del tratamiento quirúrgico de un craneofaringioma.

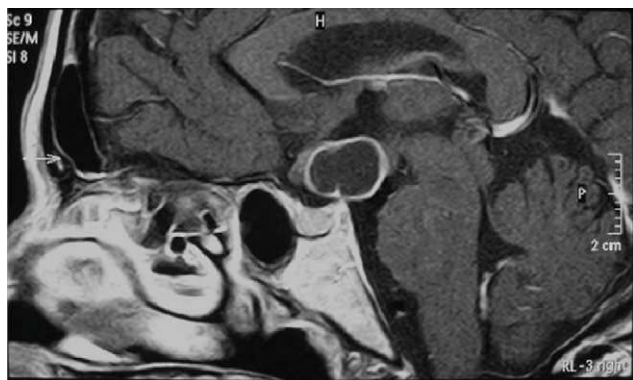
Mujer de 49 años, sin antecedentes de interés, que acude a urgencias por cefalea y pérdida de campo visual en territorio temporal izquierdo de 6 meses de evolución. El estudio morfológico mediante tomografía axial computarizada (TAC) craneal mostró una lesión supraselar hipodensa de 2,0 × 1,8 cm. La resonancia magnética (RM) cerebral reveló una lesión quística con engrosamiento de quiasma óptico y obliteración del tercer ventrículo sugerente de craneofaringioma (fig. 1). La campimetría confirmó una hemianopsia heterónima bitemporal. El estudio hormonal puso de manifiesto una hiperprolactinemia (prolactina[PRL]: 130 ng/ml; valores normales [N]: 3–24 ng/ml) con hipogonadismo hipogonadotropo (folitropina [FSH]: 1,42 mUI/ml, N en menopausia: 26,7–133,4 mUI/ml; lutropina [LH]: <0,07 mUI/ml, N en menopausia: 10,4–64,5 mUI/ml) y estradiol <10 pg/ml, N en menopausia: <10–28 pg/ml), insuficiencia suprarrenal (cortisol basal <1 µg/dl, N: 5–25 mcg/dl) y probable déficit de somatotropina (GH): factor de crecimiento insulínico tipo 1 (IGF-1): 80,7 ng/ml, límites de referencia por edad: mediana 154 ng/ml (rango: 94–252 ng/ml). Tan solo el eje hipotálamo-hipófiso-tiroideo se encontraba conservado (tirotropina [TSH]: 0,370 µU/ml, N: 0,350–4,959 mU/ml; tiroxina libre [T4L]: 0,83 ng/dl, N: 0,70–1,48 ng/dl y triyodotironina libre [T3L]: 1,71 pg/ml; N: 1,71–4,53 pg/ml). La paciente fue intervenida mediante craneotomía pterional derecha. La reevaluación hormonal postquirúrgica fue

compatible con hipopituitarismo parcial: déficit de TSH (TSH 0,017 µU/ml, T4L: 1,01 ng/dl y T3L 3,94 pg/ml), FSH/LH (LH <0,07 mUI/ml, FSH 1,14 mUI/ml y estradiol <10 pg/ml), GH (GH basal 0,59 ng/ml e IGF-1 67 ng/ml) y corticotropina (ACTH) (test de Nuvacthen: cortisol basal 1,18 mcg/dl que asciende a 11,2 mcg/dl a los 60 min con ACTH 6,53 pg/ml), hiperprolactinemia (PRL: 136 ng/ml) y diabetes insípida central completa (osmolalidad sanguínea de 304 mOsm/Kg y urinaria de 58 mOsm/kg a las 6 h de la prueba de deshidratación, y osmolalidad urinaria de 268 mOsm/kg tras 2 mcg sc de desmopresina). La paciente inició tratamiento sustitutivo con glucocorticoides (hidroaltesona 20-0-10 mg), levotiroxina (50 µg/24 h) y desmopresina (0,1 mg/8 h, vo). Seis meses después del alta acudió al servicio de urgencias por astenia intensa y un cuadro presincope. En la exploración destacaba la presencia de taquicardia (frecuencia cardíaca 106 lpm), piel húmeda y caliente y retracción palpebral bilateral con exoftalmos y quemosis del ojo izquierdo. Se palpaba un bocio difuso grado 2 con *thrill*. La analítica demostró hipertiroidismo (TSH suprimida, T4 libre 3,65 ng/dl y T3 libre >30 pg/ml), confirmada tras retirar la levotiroxina. El estudio inmunológico fue negativo para anticuerpos antiperoxidasa tiroidea y antitiroglobulina y positivo para anticuerpos frente al receptor de TSH (TSI) 7,56 U/l (positivos >1,5 U/l). La gammagrafía mostró un tiroides aumentado de tamaño con hipercaptación global. Se inició tratamiento con anti-tiroideos (metimazol 30 mg/d, vo) y se aumentó la hidroaltesona a dosis de estrés hasta normalización de la función tiroidea, momento en el que se instauró tratamiento definitivo con radioyodo.

El presente caso clínico nos muestra una mujer de 49 años portadora de un craneofaringioma e hipopituitarismo parcial compresivo que desarrolla un hipertiroidismo por enfermedad de Graves a los 6 meses de la intervención quirúrgica del tumor.

La concurrencia de hipertiroidismo y patología hipotálamo hipofisaria con hipopituitarismo no es habitual. El hipertiroidismo se ha descrito asociado a hipopituitarismo de diferentes causas como hipofisectomía quirúrgica<sup>3</sup>, sección del tallo hipofisario por exoftalmos maligno<sup>4</sup>, necrosis hipofisaria postparto (síndrome de Sheehan)<sup>5</sup>, destrucción hipofisaria por adenoma cromóforo<sup>6</sup> y radioterapia de tumor nasofaríngeo con invasión hipofisaria<sup>7</sup> desarrollando posteriormente un hipertiroidismo. En algunos de ellos el desarrollo del hipertiroidismo apareció 8 años después<sup>7</sup>.

Hasta la fecha la aparición de hipertiroidismo e hipopituitarismo por craneofaringioma se ha descrito de forma excepcional<sup>8–11</sup> y, tan sólo en 3 casos, se ha asociado claramente a hipertiroidismo por enfermedad de Graves<sup>8–10</sup>. El primero de ellos fue descrito en 1964 por Taunton y Pittman<sup>8</sup>, se trataba de un varón de 20 años que



**Figura 1** Resonancia magnética cerebral que muestra lesión quística con engrosamiento de quiasma óptico y obliteración del tercer ventrículo sugerente de craneofaringioma.

debutó con cefaleas y clínica de hipogonadismo y hemianopsia homónima derecha. Fue diagnosticado de tumoración supraselar e hipogonadismo hipogonadotrope. Tras la intervención persistió la deficiencia de gonadotropinas y desarrolló un hipotiroidismo central iniciando tratamiento hormonal sustitutivo. Un año y medio más tarde desarrolló un hipertiroidismo con bocio difuso hipercaptante que fue controlado con antitiroideos. El segundo caso<sup>9</sup> fue comunicado en nuestro país en 2008; se trataba de una mujer de 88 años que debutó con un panhipopituitarismo e hiperprolactinemia desarrollando un hipertiroidismo por enfermedad de Graves a partir del hipotiroidismo central. El estudio morfológico mediante RM y TAC mostró un proceso expansivo de localización selar y supraselar compatible con craneofaringioma. La paciente inició tratamiento sustitutivo y antitiroideos durante 9 meses con remisión de la enfermedad de Graves. El último caso también descrito en 2008<sup>10</sup> era un varón de 46 años intervenido de un craneofaringioma con hipopituitarismo persistente tras cirugía que presentó una crisis suprarrenal aguda como consecuencia del desarrollo de un hipertiroidismo por enfermedad de Graves. El paciente fue tratado con tratamiento hormonal sustitutivo y antitiroideos hasta la normalización de la función tiroidea y luego fue remitido a dosis terapéutica de radioyodo. Es posible que, en los casos descritos de aparición de enfermedad de Graves tras la cirugía del craneofaringioma, la intervención quirúrgica del tumor constituyó el factor de estrés desencadenante para el inicio del hipertiroidismo autoinmune en pacientes genéticamente susceptibles<sup>12</sup>.

En el momento actual se desconoce si existe algún vínculo entre la enfermedad de Graves y el craneofaringioma y/o el hipopituitarismo asociado como factores precipitantes del hipertiroidismo autoinmune.

El manejo clínico de ambas entidades sería el mismo que cuando aparecen por separado, con la precaución de evitar el tratamiento con levotiroxina y realizar cobertura esteroidea en períodos activos del hipertiroidismo por enfermedad de Graves. Parece razonable que en estos casos el tratamiento definitivo del hipertiroidismo mediante radioyodo o cirugía sea la opción terapéutica de elección con la finalidad de facilitar el manejo del hipopituitarismo y evitar complicaciones como crisis suprarrenales o descompensación de la diabetes insípida en los casos de recidiva del hipertiroidismo.

## Bibliografía

1. Karavitaki N, Wass JAH. Craniopharyngiomas. *Endocr Rev.* 2008;37:173-93.
2. Weetman AP. Graves' disease. *N Engl J Med.* 2000;343:1236-48.
3. Christensen LK, Binder V. A case of hyperthyroidism developed in spite of previous hypophysectomy. *Acta Med Scand.* 1962;172:285-8.
4. McCullagh EP, Reynolds CW, McKenzie JM. Hyperthyroidism after section of the pituitary stalk for malignant exophthalmos-Report of a case. *J Clin Endocrinol Metab.* 1960;20:1029-33.
5. Irvine WJ, Cullen DR, Kirkham KI, Ezrin C. Sheehan's syndrome associated with thyrotoxicosis and diabetes mellitus. *Proc R Soc Med.* 1969;62:40.
6. Werner SC, Stewart WB. Hyperthyroidism in a patient with a pituitary chromophobe adenoma and a fragment of normal pituitary. *J Clin Endocrinol Metab.* 1958;18:266-70.
7. Krishnamurthy GT, Bland WH. Hyperthyroidism in the presence of panhypopituitarism. *West J Med.* 1974;120:491-6.
8. Taunton D, Pittman JR. Hyperthyroidism following secondary hypothyroidism. *J Clin Endocrinol Metab.* 1964;24:934-8.
9. Peralta M, Peñalver D. Panhipopituitarismo por craneofaringioma asociado a hipertiroidismo por enfermedad de Graves-Basedow. *Endocrinol Nutr.* 2008;55:297-300.
10. Lewandowski K, Marcinkowska M, Skowronska-Jóźwiak E, Makarewicz J, Lewinski A. New onset Graves' disease as a cause of an adrenal crisis in an individual with panhypopituitarism: brief report. *Thyroid Res.* 2008;1:7.
11. Zhang YQ, Ma ZY, Wu ZB, Luo SQ, Wang ZC. Radical resection of 202 pediatric craniopharyngiomas with special reference to the surgical approaches and hypothalamic protection. *Pediatr Neurosurg.* 2008;44:435-43.
12. Sonino N, Girelli M, Boscaro M, Fallo F, Busnardo B, Fava GA. Life events in the pathogenesis of Graves' disease: a controlled study. *Acta Endocrinol (Copenh).* 1993;128:293-6.

Macarena Alpañés\*, Pedro Iglesias y Pilar Zurita

*Servicio de Endocrinología, Hospital Ramón y Cajal, Madrid, España*

\*Autor para correspondencia.

Correo electrónico: macare86@hotmail.com (M. Alpañés).