

## Notas clínicas

## Tiroides ectópico

PALOMA IGLESIAS BOLAÑOS, ISABEL PAVÓN DE PAZ,  
JUANA OLIVAR ROLDÁN, TERESA MONTOYA ÁLVAREZ  
Y ROSA ELVIRO PEÑA

*Servicio de Endocrinología y Nutrición. Hospital Universitario de Getafe. Getafe. Madrid. España.*

### ECTOPIC THYROID TISSUE

Ectopic thyroid tissue is a rare abnormality caused by the failure of the thyroid gland to migrate from the *foramen cecum* to its final pretracheal position. The most frequent sites of ectopic thyroid tissue are lingual and sublingual. In most patients, the ectopic tissue is the only source of functioning thyroid. Ectopic thyroid may be asymptomatic or may produce variable symptoms. We describe 2 cases of ectopic thyroid (sublingual and precricoidal). Both patients had hypothyroidism and local symptoms. We review the clinical features, diagnosis and treatment of this entity.

*Key words:* Ectopic thyroid. Hypothyroidism. Sublingual thyroid.

El tiroides ectópico es una alteración congénita infrecuente, consecuencia de la migración defectuosa del tiroides desde el agujero ciego (*foramen caecum*) hasta su posición final pretraqueal. La localización más frecuente del tejido tiroideo ectópico es lingual y sublingual. En la mayoría de los casos el único tejido tiroideo que queda suele ser ectópico. Puede ser asintomático o con clínica variable. Presentamos 2 casos de tiroides ectópicos (sublingual y precricoidal). Los 2 casos asociaban hipofunción tiroidea y síntomas locales. Revisamos la clínica y el manejo diagnóstico y terapéutico.

*Palabras clave:* Tiroides ectópico. Hipotiroidismo. Tiroides sublingual.

### INTRODUCCIÓN

El tiroides ectópico es una alteración congénita infrecuente, resultado de la migración defectuosa del tiroides desde su posición inicial embriológica, el agujero ciego (*foramen caecum*), hasta su localización final pretraqueal. Por tanto el tejido tiroideo ectópico puede quedar en cualquier localización a lo largo de su recorrido de migración. Su incidencia clínica se estima en aproximadamente 1 de cada 200.000 pacientes y la mayoría de los casos se diagnostica entre la tercera y la quinta década de la vida. Presentamos 2 casos de tiroides ectópico, uno en región sublingual y otro precricoidal, ambos asociados a hipofunción tiroidea.

### CASO 1

Mujer de 43 años que consulta por aumento de peso. Entre sus antecedentes personales destaca síndrome depresivo en tratamiento con carbionato de litio y ansiolíticos. Cinco años antes la paciente se había sometido a intervención quirúrgica por síndrome del túnel carpiano bilateral. Tiene antecedentes familiares de menopausia precoz. En la anamnesis refiere aumento de peso en los últimos meses. A la exploración destaca obesidad, con índice de masa corporal de 32,2. No se palpaba bocio. Los resultados de la bioquímica básica y hemograma fueron normales, mientras que el perfil hormonal reveló: tirotropina (TSH), 12,9  $\mu$ U/ml (0,3-5); T4l, 1,1 ng/dl (0,8-2); prolactina, 24,9 ng/ml (3,6-19); folitropina (FSH), 92 mUI/ml (3,3-8,8); lutropina (LH), 26 mUI/ml (0,6-6,2); estradiol, 8,1 pg/ml (30-200). Los anticuerpos antitiroideos (antimicrosomales y antitiroglobulina) fueron negativos. Los resultados se interpretaron como hipofunción tiroidea subclínica en relación con el tratamiento con litio, hiperprolactinemia secundaria e hipogonadismo hipergonadotrófico com-

Correspondencia: Dra. P. Iglesias Bolaños.  
Servicio de Endocrinología y Nutrición. Hospital Universitario Getafe.  
Carretera Toledo, Km 12,500. 28905 Getafe. Madrid. España.  
Correo electrónico: paloma\_i\_b@yahoo.es

Manuscrito recibido el 6-11-2006 y aceptado para su publicación el 2-7-2007.

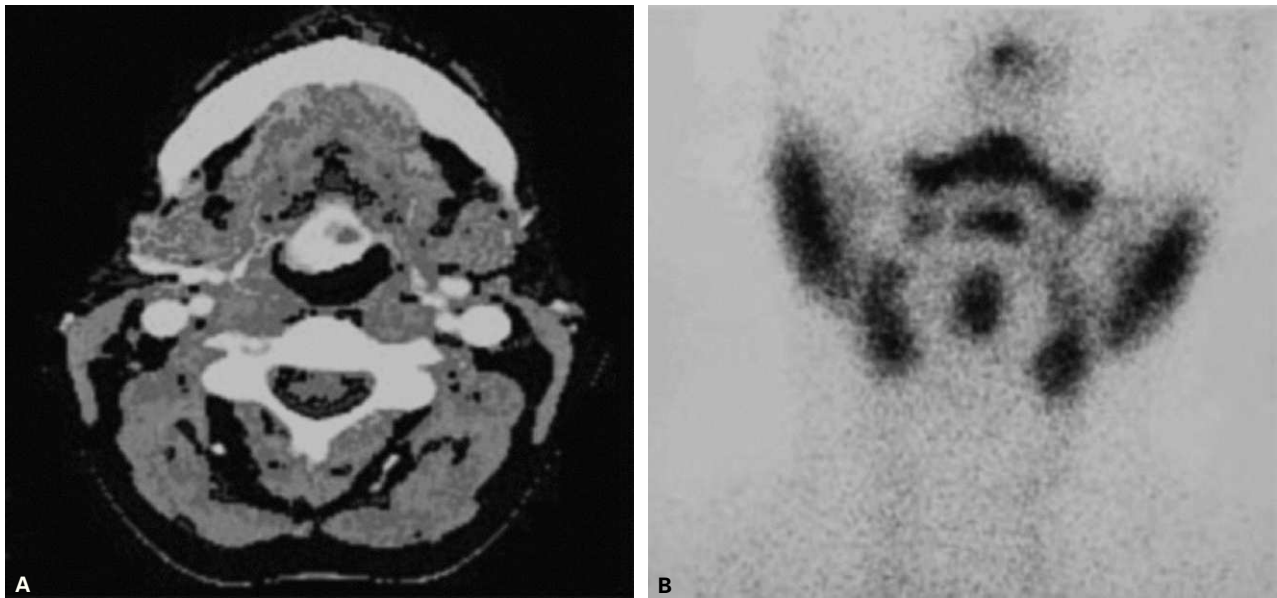


Fig. 1. Caso 1: en la tomografía computarizada (A) se observa masa hipertensa en región sublingual compatible con tejido tiroideo. Gamagraficamente (B) se confirma hipercaptación a nivel sublingual y ausencia de captación en región pretraqueal.

patible con menopausia. Psiquiatría desaconsejó la retirada del litio, y se inició tratamiento con dosis sustitutivas de hormona tiroidea, con lo que se logró la normalización de la función tiroidea y de la hiperprolactinemia secundaria. Tras 5 años de evolución, la paciente comenzó a presentar sensación de cuerpo extraño sublingual, donde se observaba una tumoración granulada rosácea. Se solicitó tomografía computarizada (TC) de cuello, que reveló la ausencia de tejido tiroideo en posición pretraqueal, así como su localización ectópica (fig. 1A). En la prueba gammagráfica con  $^{99m}\text{Tc}$ -pertechnetato, se confirmó la captación del radiotrazador en la región sublingual, sin captación en la localización cervical fisiológica del tiroides (fig. 1B). La citología tras punción-aspiración con aguja final (PAAF) confirmó la naturaleza tiroidea de la masa. Con el diagnóstico de ectopia tiroidea sublingual, se remitió a la paciente al servicio de otorrinolaringología para valoración de exéresis quirúrgica, que finalmente se desestimó. La paciente se mantiene desde entonces en tratamiento con dosis sustitutivas de levotiroxina y acude a revisiones anuales de la función tiroidea.

## CASO 2

Mujer de 22 años, sin antecedentes de interés, que consultó por la aparición de tumoración de 2-3 cm en la región precricoidea, de aproximadamente un año de evolución. Se solicitó bioquímica básica y perfil hormonal, en los que destacaba hipofunción tiroidea subclínica (TSH, 14, y T4I, 0,9), por lo que se instauró tratamiento sustitutivo con levotiroxina. Las pruebas de imagen realizadas (ecografía y gammagrafía tiroidea) indicaban que la naturaleza de la tumoración era tejido tiroideo ectópico, que no se encontraba en su localización fisiológica (fig. 2). Este diagnóstico se confirmó posteriormente mediante citologías tras PAAF, donde se observaba epitelio folicular cúbico y aplanado, así como abundante coloide, hallazgos citológicos compatibles con bocio coloide. La paciente siguió con tratamiento susti-

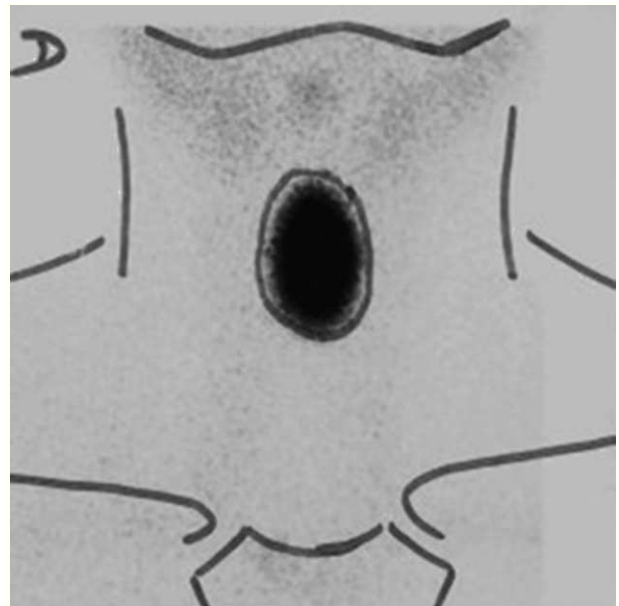


Fig. 2. Caso 2: imagen nodular hipercaptante a nivel precricoideo.

tutivo y posteriormente abandonó las revisiones de forma voluntaria.

## DISCUSIÓN

La glándula tiroides aparece como una proliferación epitelial (agujero ciego) en el suelo de la faringe. Pos-

teriormente, desciende por delante de los cartílagos laríngeos, dejando atrás el agujero ciego, hasta alcanzar, en la séptima semana de gestación, su situación definitiva pretraqueal. Durante ese período de migración, la glándula se mantiene unida a la base de la lengua por medio del conducto tirogloso, que posteriormente desaparece<sup>1</sup>.

Cuando se producen alteraciones en dicho proceso de migración, la glándula se desarrolla en una localización anómala, lo que da lugar a la ectopia tiroidea. Si el descenso tiroideo no llega a iniciarse, la glándula se mantendrá en su posición de origen, la base de la lengua, que es la localización más frecuente de las ectopias tiroideas, como es el primero de nuestros casos. Cuando se producen descensos parciales, la glándula queda en región sublingual, submandibular, prelaríngea o traqueal<sup>2</sup>. Asimismo, se han descrito ectopias tiroideas derivadas de un "exceso de migración", en cuyo caso aparecen tiroides subesternales y mediastínicos<sup>3</sup>.

La causa subyacente de la migración aberrante del tejido tiroideo parece relacionarse con alteraciones en la función de diversos genes que regulan el desarrollo tiroideo. La migración, la organogénesis y el desarrollo tiroideo dependen de sustancias que únicamente se expresan en el tiroides, como TTF-1 y PAX-8 que son necesarios para la supervivencia y la proliferación de precursores de la célula folicular. Otros, como el TTF-2 y FOXE1, son necesarios en el proceso de migración y, de hecho, los ratones homocigotos para la mutación de FOXE1 presentan característicamente tiroides sublingual. Sin embargo, hasta ahora no se conoce ninguna mutación asociada a ectopia tiroidea en humanos<sup>1</sup>. En las 2 pacientes, la ectopia tiroidea es el único resto de tejido tiroideo, hecho que ocurre en el 70% de los casos descritos<sup>4</sup>.

Se estima que las ectopias tiroideas ocurren en 1/200.000 pacientes sin enfermedad tiroidea y en 1/6.000 pacientes con alteración tiroidea<sup>5</sup>. Sin embargo, dados los escasos síntomas, frecuentemente pasan inadvertidas, y se objetivan en el 10% de los estudios post mortem<sup>6</sup>. Se detectan generalmente entre la tercera y la quinta década de la vida, y son, como en nuestros casos, hasta 3 veces más frecuentes en las mujeres<sup>7</sup>. Nuestras 2 pacientes asociaban hipofunción tiroidea, lo cual ocurre en el 15-30% de los casos de ectopia. Hay tan sólo 3 casos descritos de hiperfunción tiroidea asociada<sup>8</sup>.

El paciente puede presentar disfagia, disfonía, disnea, molestias o sensación de cuerpo extraño en boca o faringe, tos que se intensifica en decúbito y, más raramente, hemoptisis. En casos de localización intratraqueal del tiroides, la disnea puede exacerbarse durante la menstruación o el embarazo. Probablemente la liberación de factores de crecimiento, como el factor de crecimiento epidermoide, TSH y gonadotropina coriónica humana, activa el crecimiento tiroideo<sup>7</sup>. Este hecho podría explicar el crecimiento del tejido tiroideo en el primer caso descrito, en relación con la eleva-

ción de TSH secundaria al tratamiento con carbonato de litio.

El diagnóstico diferencial puede plantearse con quistes del conducto tirogloso, lipoma, linfangioma, angioma, fibromas, tejido lingual hipertrofiado, quistes dermoides, carcinomas de tiroides, linfomas, malformaciones linfáticas o adenopatías de la línea media. De todas ellas, la más frecuente es el conducto tirogloso seguido del quiste dermoide<sup>9</sup>.

El potencial de malignización del tejido ectópico es similar al del tiroides eutópico. La incidencia de carcinoma tiroideo en ectopias de tiroides se ha estimado en 1-3% de los casos. En los casos de tiroides sublingual el subtipo histológico más frecuente es el folicular, mientras que en el tiroides cervical, predomina la variante papilar. No se han descrito casos de carcinoma anaplásico ni medular en ectopias tiroideas<sup>9</sup>.

Como es evidente, la evaluación inicial incluye examen físico general y palpación del cuello, así como determinaciones de TSH y T4. El diagnóstico de certeza lo proporcionará la gammagrafía, que confirma la captación del radiotrazador en la región ectópica, sin captación en la localización cervical fisiológica del tiroides (figs. 1B y 2). Las pruebas radiológicas (TC y resonancia magnética [RM]) determinan con mayor precisión el tamaño de la masa tiroidea, así como sus relaciones anatómicas. La RM es el método de elección por su mayor capacidad para delinear la lesión con vistas a la exéresis quirúrgica. En nuestro caso, no disponemos de RM ya que no se llegó a plantear cirugía finalmente. La ecografía tiroidea puede ser útil en el seguimiento del tamaño tiroideo<sup>10</sup>.

No hay hallazgos clínicos ni radiológicos que diferencien el tejido tiroideo normal ectópico del carcinoma tiroideo ectópico, por lo que en casos de ectopia siempre se debe realizar citología tras PAAF, y en casos de punción no concluyente o bien indicativa de proliferación folicular, está indicada la realización de biopsia<sup>9,10</sup>.

El tratamiento de las ectopias tiroideas es controvertido, la mayoría de los autores recomiendan tratamiento supresor con hormona tiroidea, incluso en casos de tiroides pequeños, asintomáticos y normofuncionantes, con el objetivo de prevenir la hiperplasia glandular y la aparición de hipotiroidismo<sup>10</sup>. Sin embargo, otros autores recomiendan tratamiento en dosis sustitutivas<sup>11</sup>.

El radioyodo es una opción al tratamiento farmacológico segura y efectiva<sup>7</sup>. La cirugía debe reservarse para los pacientes cuyos síntomas empeoren a pesar del tratamiento supresor, y es de primera elección en pacientes con síntomas compresivos.

Después de la cirugía el paciente debe recibir hormona tiroidea en dosis supresoras de TSH, para prevenir la hipertrofia de posibles remanentes posquirúrgicos<sup>10</sup>.

En el caso 2, la paciente abandonó el seguimiento, y en el caso 1, se desestimó finalmente la cirugía ante la ausencia de clínica compresiva y accesibilidad del te-

jido tiroideo a la exploración para controlar el posible crecimiento. Se optó por tratamiento con dosis sustitutivas, tras considerar que los posibles efectos secundarios a largo plazo del hipertiroidismo subclínico mantenido, principalmente en el hueso, excedían a sus beneficios.

## BIBLIOGRAFÍA

1. De Felice M, Di Lauro R. Thyroid development and its disorders: Genetics and molecular mechanisms. *Endocr Rev.* 2004; 25:722-46.
2. Batsakis JG, El-Naggar AK, Luna MA. Thyroid gland ectopias. *Ann Otol Rhinol Laryngol.* 1996;105:996-1000.
3. Leung AK, Wong AL, Robson WL. Ectopic thyroid gland simulating a thyroglossal duct cyst: a case report. *Can J Surg.* 1995;38:87-9.
4. Monroe JB, Fahey D. Lingual thyroid. *Arch Otolaryngol Head Neck Surg.* 1975;101:574-6.
5. Di Benedetto V. Ectopic thyroid gland in the submandibular region simulating a thyroglossal duct cyst: a case report. *J Pediatr Surg.* 1997;32:1745-6.
6. Sauk JJ. Ectopic lingual thyroid. *J Pathol.* 1970;102:239-43.
7. Bowen-Wright HE, Jonklaas J. Ectopic intratracheal thyroid: an illustrative case report and literature review. *Thyroid.* 2005;15:478-84.
8. Abdallah-Matta MP, Dubarry PH, Pessey JJ, Caron P. Lingual thyroid and hyperthyroidism: a new case and review of the literature. *J Endocrinol Invest.* 2002;25:264-7.
9. Massine RE, Durning SJ, Koroscil TM. Lingual thyroid carcinoma: a case report and review of the literature. *Thyroid.* 2001;11:1191-6.
10. Grossman MD, Olonovski MD, Barenboim MD. Hypothyroidism caused by nonvisible lingual thyroid. *Head Neck.* 2004; 26:995-8.
11. Thomas G, Hoilat JS, Kalagie W. Ectopic lingual thyroid: a case report. *Int J Oral Maxillofac Surg.* 2003;32:219-21.