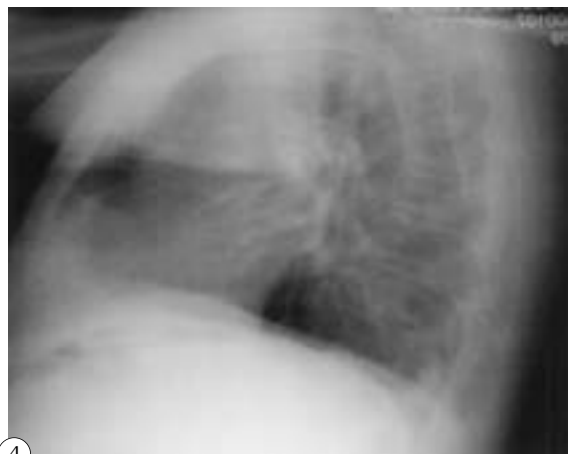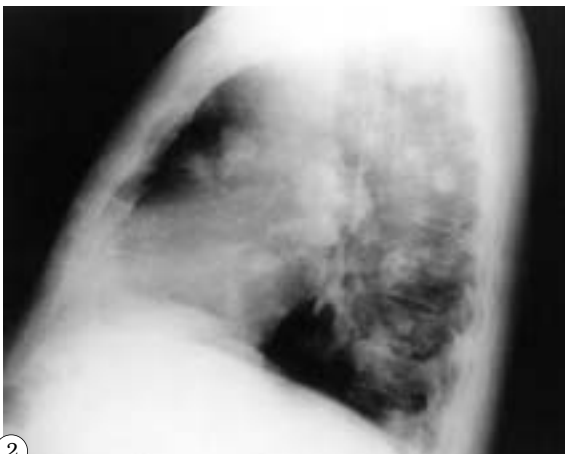

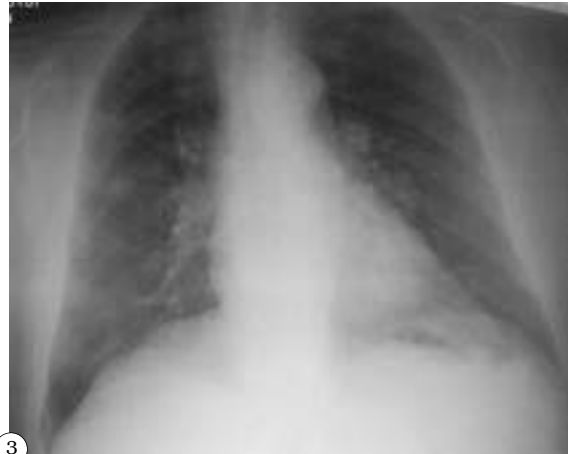
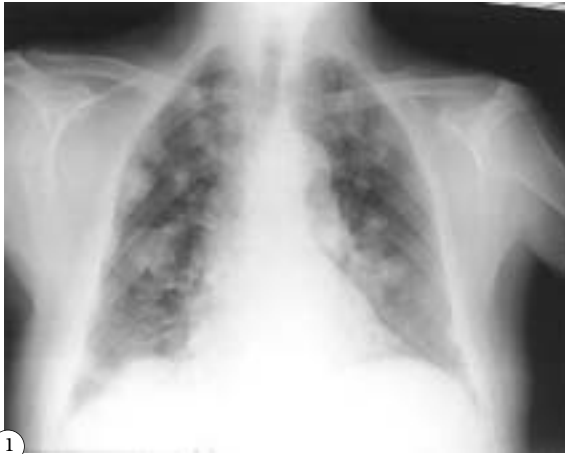IMÁGENES EN UROLOGÍA



METÁSTASIS PULMONARES EN SUELTA DE GLOBOS EN PACIENTE CON CARCINOMA DE PRÓSTATA

Paciente varón de 83 años con antecedentes personales de parkinson y ACV transitorios, que acude a la consulta con incontinencia urinaria por rebosamiento. En el preoperatorio para adenomectomía de próstata se descubre la presencia de nódulos metastásicos pulmonares (Figs. 1 y 2). El paciente tenía un PSA de 14,77 ng/ml y un PSA libre de 4,66 ng/ml con un índice PSA/PSAl de 31,5. Después de descartar la presencia de otros focos tumorales por TAC toraco-abdominal y scintigrafía ósea se decide adenomectomía de próstata, encontrando un ADC de próstata de 2,2 cm en próstata de 85 gr, con afectación cortical. Se trató con bloqueo hormonal completo con análogos de FSH y flutamida y se observa la desaparición de las metástasis en la radiografía de tórax a los 3 meses (Figs. 3 y 4). En la actualidad el paciente presenta PSA menor de 0,1 ng/ml.

A. Vega Vega, D. García Alonso, C. Giménez García
Servicio de Urología. Obra Hospitalaria Nuestra Señora de Regla. León.