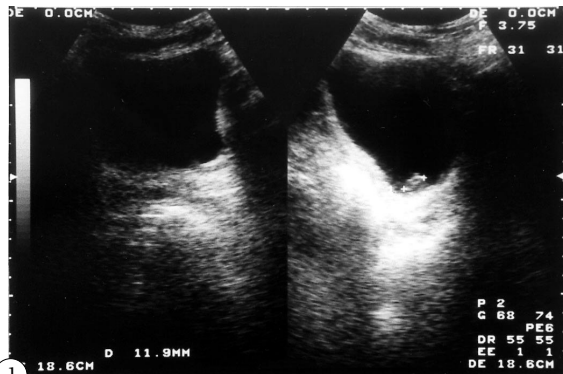
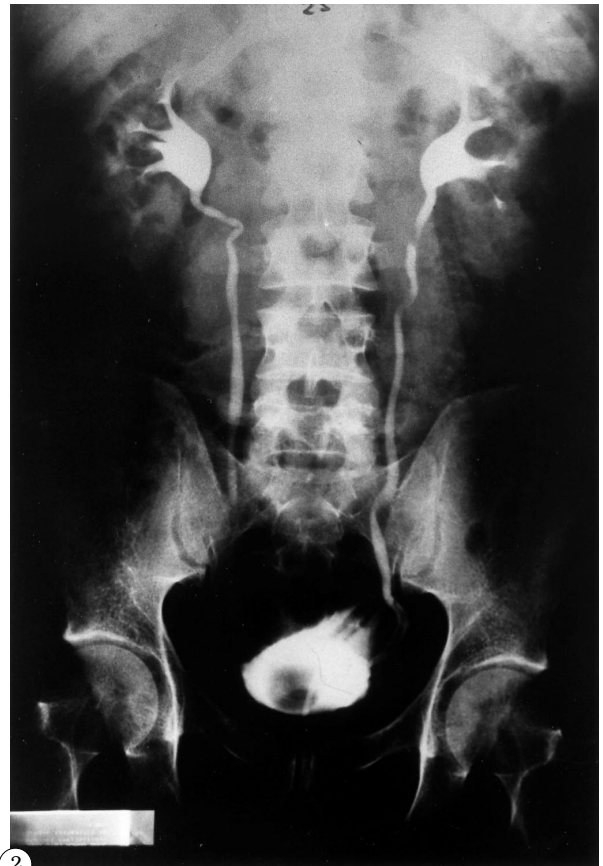

IMÁGENES EN UROLOGÍA



1



2

3

PÓLIPO FIBROEPITELIAL EN URÉTER DISTAL

Paciente varón de 39 años que acude al Hospital con clínica compatible con cólico nefrítico. En la Ecografía urgente se observa una vejiga en replección con imagen tipo pólipo a nivel de la desembocadura del uréter izquierdo (Fig. 1), que se confirma en la cistoscopia, objetivando una formación polipoide que emerge del orificio ureteral izquierdo.

En la urografía intravenosa se observa una lesión de 4 cms de longitud, tubular con base de implantación en uréter distal izquierdo, que no condiciona dilatación de la vía (Fig. 2). Dicha lesión es reseca, siendo el resultado histológico compatible con pólipo fibroepitelial (Fig. 3).

J. García Rodríguez, F.J. Martínez Gómez, J.M. Fernández Gómez, J.J. Rodríguez Martínez, J. Casasola Chamorro, O. Rodríguez Faba, J. Regadera Sejas, S. Escaf Barmadah, A. Sánchez Trilla, A. San Martín. Servicio de Urología. Hospital Central de Asturias. Oviedo.