

# Accesos vasculares para hemodiálisis. Técnica quirúrgica

Luis Estallo-Laliena

Servicio de Angiología y Cirugía Vascular. Hospital de Galdakao-Usansolo. Galdakao. Vizcaya. España.

## Introducción

El aumento de la esperanza de vida de la población general, los avances en el tratamiento de la insuficiencia renal crónica (IRC) terminal y la mayor supervivencia de los pacientes que se encuentran sometidos a un programa de hemodiálisis (HD) periódica han conducido a un aumento de la demanda de accesos vasculares, así como a la necesidad de que estos accesos tengan una mayor duración funcional.

Hay que partir de la base de que el acceso vascular ideal no existe, por lo que tenemos que conseguir que la fístula arteriovenosa (FAV) cumpla una serie de requisitos generales que hagan que sea útil y duradera. La FAV debe proporcionar un flujo suficiente como para que la HD sea eficaz. También debe ser sencilla de canalizar, para permitir múltiples punciones que se distribuyan a lo largo de su trayecto sin necesidad de concentrarlas en una zona limitada. La FAV ha de ser fácil de monitorizar para permitir las reparaciones o gestos medicoquirúrgicos necesarios para anticiparnos a su fracaso y evitar su pérdida. Como ya se ha dicho, la FAV debe tener la máxima

duración y no ser impedimento para, cuando fracase, realizar otro acceso vascular.

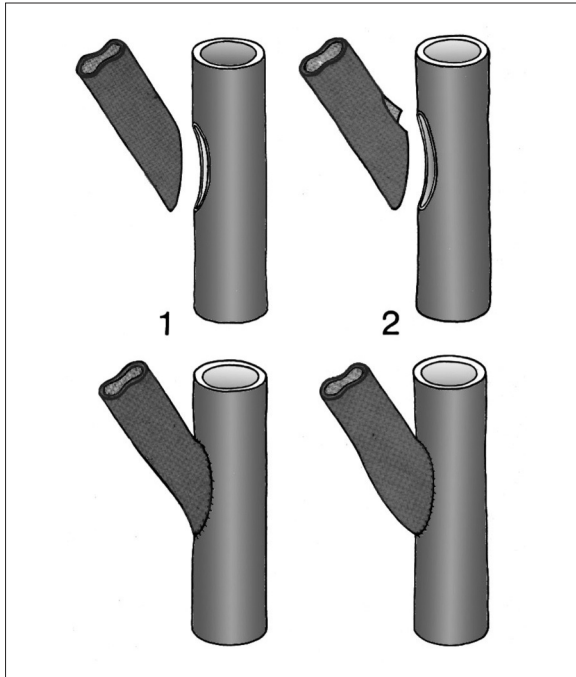
Las arterias y las venas que están implicadas en una FAV tienen que reunir una serie de características para que sean aptas para esta función. En la arteria no debe haber afección significativa proximal y su luz debe ser de calibre  $\geq 2$  mm para garantizar que el aporte sanguíneo permita altos flujos en la fístula. La vena debe ser de un calibre  $\geq 2,5$  mm en el punto en que se va a realizar la anastomosis; ha de estar permeable en todo su trayecto, debe poseer un segmento rectilíneo que facilite la canulación, estar situada a una profundidad  $< 1$  cm de la piel y mantener continuidad con el sistema venoso central proximal.

## Tipos de acceso vascular

En función del material empleado para la construcción de la fístula, podemos clasificarlas en dos tipos: fístulas autólogas, cuando se emplea una vena del propio paciente como conducto para la realización de la fístula, y protésica, si se emplea material ajeno al paciente.

Las FAV autólogas tienen el inconveniente de requerir un mínimo de 4 semanas de maduración, aunque lo ideal es esperar 3-4 meses para poder emplearla. Por el contrario, la fístula protésica basta con 2 se-

Correspondencia: Dr. L. Estallo Laliena.  
Servicio de Angiología y Cirugía Vascular.  
Hospital de Galdakao-Usansolo.  
Barrio Labeaga, s/n. 48960 Galdakao. Vizcaya. España.  
Correo electrónico: luis.estallolaliena@osakidetza.net



**Figura 1.** Anastomosis lateroterminal.

manas de maduración, aunque es recomendable esperar hasta la cuarta semana.

## Estrategia

La estrategia recomendada para planificar la realización de una FAV es la siguiente: se debe realizar la fístula lo más distal posible para reducir el riesgo de cuadros de isquemia distal por robo o de sobrecarga cardiaca, con preferencia por la extremidad no dominante. Siempre se realizará antes una fístula autóloga que una protésica. Hay que evitar el uso de las extremidades inferiores, y los catéteres permanentes quedan reservados para situaciones en que se han agotado las demás opciones de realización de FAV.

## Tipos de anastomosis (fig. 1)

Para la realización de FAV se han empleado diversos tipos de anastomosis en función de la forma en que se

comunican la arteria y la vena. Para su nomenclatura tomamos el primer término de la arteria donante y el segundo término de la vena receptora. Básicamente se reducen a cuatro: anastomosis laterolateral (que fue descrita originalmente por Cimino-Brescia), la lateroterminal (que es la más empleada habitualmente), la terminolateral y la terminoterminal. Para la realización de la anastomosis terminolateral, se practica una arteriotomía longitudinal de un tamaño aproximado de una vez y media el calibre del vaso. Luego se secciona la vena en bisel, con un ángulo aproximado de 45°. La sutura se realiza con material monofilamento no reabsorbible de 6/0 o 7/0, generalmente de polipropileno. En ocasiones es recomendable emplear algún sistema de magnificación visual (lupas) para facilitar la realización de la sutura, especialmente al realizar fístulas muy distales, aunque por lo general se realizan sin magnificación.

## Defectos de las anastomosis (fig. 2)

Los defectos más comunes a la hora de realizar una anastomosis de este tipo consisten en realizar la sutura cogiendo demasiado tejido en cada punto, ya sea de la arteria o de la vena, lo cual da lugar a estenosis. Otro defecto muy común es dejar un segmento corto de vena que tracciona de la arteria y posibilita su trombosis. También es posible que la venotomía sea excesiva y quede una campana anastomótica redundante que genere turbulencias y favorezca su trombosis.

## Accesos vasculares autólogos en las extremidades superiores

En las extremidades superiores se pueden realizar FAV en tres zonas: la muñeca, el antebrazo-codo y el brazo. Las FAV de la muñeca tienen como inconveniente una mayor tasa de fracasos precoces y de falta de maduración. Pero por el contrario, tienen la ventaja de mantener una excelente permeabilidad,

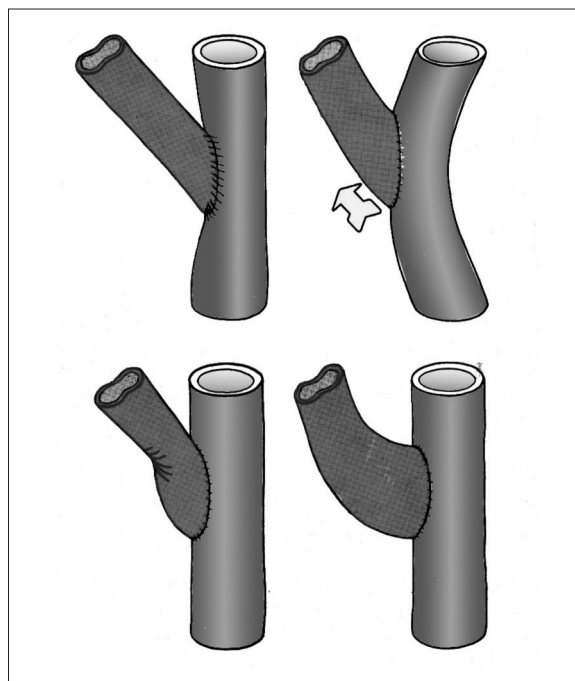
con una baja incidencia de complicaciones, y permiten realizar FAV en territorios más proximales en caso de fracaso. Por ese motivo es la localización elegida normalmente para la realización de la primera fístula. En la muñeca se pueden realizar tres tipos de fístula: en la tabaquera anatómica, la radiocefálica clásica descrita por Cimino-Brescia y la cubitobasílica. Para su realización se emplea anestesia local. Se realiza la disección del segmento venoso y arterial, se secciona la vena como se ha descrito anteriormente y, tras realizar la heparinización local y dilatación de la vena con suero, se construye la anastomosis en forma lateroterminal. Las fístulas en la tabaquera anatómica raramente se utilizan porque los vasos en esa zona son de escaso calibre y se encuentran en una zona de flexión, con lo que las posibilidades de fracaso son mayores. La fístula cubitobasílica se emplea como recurso tras el fracaso de la fístula radiocefálica. Antes de realizarla, se debe verificar que el arco palmar y la arteria radial están permeables para evitar que se produzca un cuadro de isquemia distal. Otro inconveniente es que requiere un importante despegamiento cutáneo para movilizar la vena basílica.

Las FAV en el antebrazo-codo pueden ser: fístulas radiocefálicas, trasposiciones venosas y fístulas en la flexura del codo realizadas con la vena perforante o con la vena mediana. El empleo de la vena perforante tiene la ventaja de permitir el flujo a través de las venas cefálica y basílica del brazo, así como de forma retrógrada de las venas de la cara palmar del antebrazo, y además tienen menos riesgo de originar síndrome de robo e isquemia distal.

Las FAV del brazo son las humerocefálicas y las humerobasílicas; éstas pueden realizarse mediante trasposición de la vena o su superficialización.

## Accesos vasculares autólogos en extremidades inferiores

Los accesos vasculares autólogos de las extremidades inferiores se realizan empleando la vena safena



**Figura 2.** Defectos técnicos en las anastomosis lateroterminal.

interna. La vena puede ser colocada en un montaje rectilíneo o en un montaje en U. En el montaje rectilíneo la anastomosis arterial se realiza en la primera porción poplíteo, la vena se tuneliza por vía subcutánea por la cara anterior interna del muslo y se realiza la anastomosis venosa en la vena femoral distal al cayado de la safena interna.

Para el montaje en U, se extrae la vena y se coloca anastomosando el extremo arterial en la arteria femoral superficial y el cabo venoso del mismo modo que en el montaje rectilíneo, tras haber tunelizado la vena subcutáneamente en la cara anterior del muslo.

## Accesos vasculares protésicos

Los accesos vasculares protésicos se van a realizar siempre tras haber agotado todas las posibilidades de realización de accesos autólogos. Tienen como ventajas su relativa sencillez técnica, no precisar de un período de maduración prolongado y ser fáciles de

puncionar, ya que se puede elegir libremente el área más cómoda para tunelizarlas. Sin embargo, presentan un mayor índice de complicaciones y requieren mayor número de revisiones, con el consiguiente coste económico y deterioro de la calidad de vida del paciente.

Existen diversos materiales protésicos que se han empleado para los accesos vasculares. El más ampliamente utilizado es el politetrafluoroetileno expandido (PTFE), aunque también se emplean otros materiales como el poliuretano. También se han usado xenoinjertos derivados de vena mesentérica bovina o aloinjertos con vena femoral o vena safena interna. No está claro cuál es el calibre ideal de estos conductos, pero lo que nadie pone en duda es que con luz < 6 mm hay grandes probabilidades de oclusión, y que si es > 6 mm, aumentan las posibilidades de síndrome de robo arterial o sobrecarga cardiaca de volumen. Para evitar estas situaciones se han empleado prótesis cónicas con mayor calibre en la entrada y menor en la salida. La longitud de la prótesis oscila entre 20 y 40 cm, con el fin de proporcionar un mínimo de 15 cm de trayecto para realizar las punciones, pudiendo implantarse en una disposición recta o en U. Siempre que se implante una prótesis resulta inexcusable el realizar profilaxis antibiótica, dado que los materiales protésicos son especialmen-

te susceptibles de infección durante su implante y no poseen los mecanismos de defensa que protegen a las fistulas autólogas.

## Accesos vasculares alternativos

En este grupo se incluyen los accesos vasculares que no se realizan habitualmente, a los que se debe recurrir cuando se han agotado las posibilidades habituales de acceso vascular tanto autólogas como protésicas. Este tipo de accesos se puede realizar en la cara anterior del tórax tomando como arteria donante la arteria axilar o la subclavia y como vena receptora la vena axilar o la yugular. La disposición de la prótesis puede ser en U, tunelizando la prótesis subcutáneamente sobre el pectoral mayor o cruzando por la cara anterior del esternón de un vaso axilar al otro contralateral.

También se puede emplear como recurso los vasos abdominales, como arteria donante la arteria ilíaca externa o la femoral común y como receptora la vena ilíaca o la cava inferior. En ambos casos se debe intentar realizar las anastomosis lo más distales posible para minimizar los riesgos de síndrome de robo. La prótesis se puede tunelizar por vía subcutánea en la fosa ilíaca o sobre la cara anterior externa del muslo.

## Bibliografía general

- Bell PRF, Veitch PS. Vascular access for hemodialysis. En: Nissenson AR, Fine RN, Gentile DE, editores. *Clinical dialysis*. 2.ª ed. Prentice-Hall International; 1990.
- Bohannon WT, Silva MB. Trasposiciones venosas en la creación de accesos arteriovenosos. En: Rutherford RB, editor. *Cirugía vascular*. 6.ª ed. Madrid: Elsevier; 2006.
- Cooley DA, Wukasch DC. Derivaciones para diálisis. En: *Técnicas en cirugía vascular*. Médica Panamericana.; 1982.
- Di Marino V, De Belsunce M, Soler M, Jacomy JP. Les voies d'accès vasculaires. En *vue d'hémodialyse*. Paris: Masson; 1978.
- Tellis VA, Veith FJ. Vías de acceso vascular para hemodiálisis y otras indicaciones. En: Haimovici H, editor. *Cirugía vascular. Principios y técnicas*. Barcelona: Salvat; 1986.
- Weisswasser JM, Sidaway AN. Estrategias de los accesos arteriovenosos para diálisis. En: Rutherford RB, editor. *Cirugía vascular*. 6.ª ed. Madrid: Elsevier; 2006.