




Diagnóstico Prenatal

www.elsevier.es/diagnprenat



Caso iconográfico

¿Cuál es tu diagnóstico? Caso iconográfico número 16

What is your diagnosis? Illustrated case number 16

Mónica Echevarría* y Ana Muñoz

Universitario Departamento de Obstetricia, Ginecología y Reproducción, Hospital Universitario Quirón Dexeus, Barcelona, España

Paciente de 31 años, primigesta, sin antecedentes personales ni familiares de interés. Controles analíticos y ecográficos normales hasta la semana 20.

En los controles posteriores se visualizan los siguientes hallazgos ecográficos (figs. 1-4)

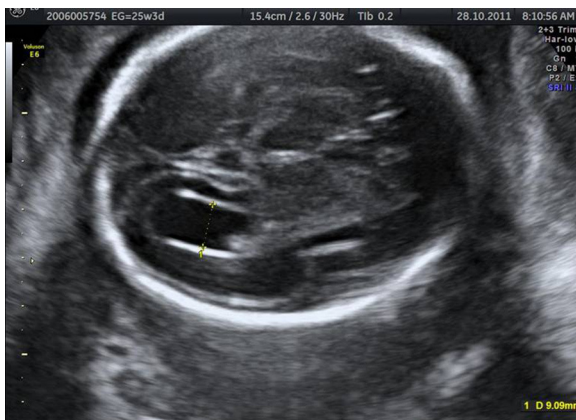

Figura 1

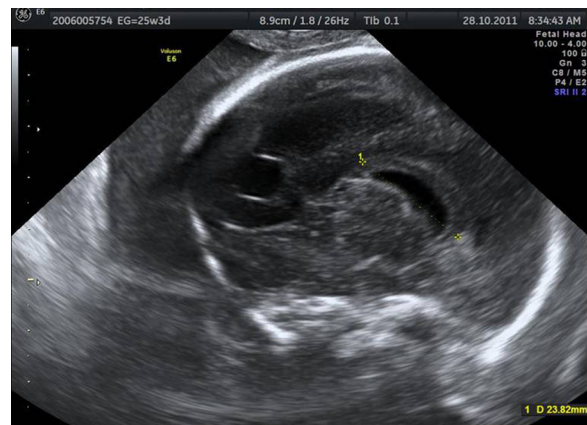


Figura 2

Véase contenido relacionado en DOI:
<http://dx.doi.org/10.1016/j.diapre.2013.07.003>.

* Autor para correspondencia.

Correo electrónico: monech@dexeus.com (M. Echevarría).

2173-4127/\$ – see front matter © 2013 Asociación Española de Diagnóstico Prenatal. Publicado por Elsevier España, S.L. Todos los derechos reservados.
<http://dx.doi.org/10.1016/j.diapre.2013.07.002>

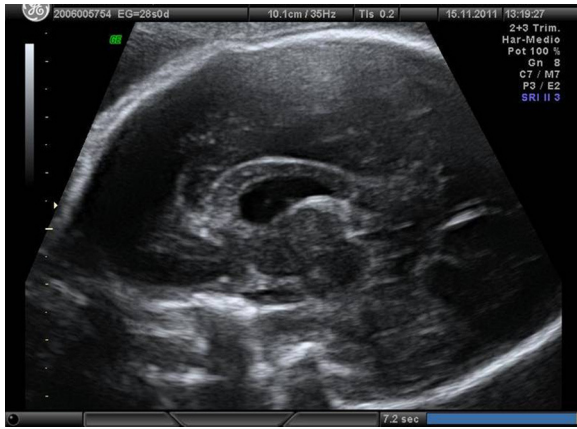


Figura 3

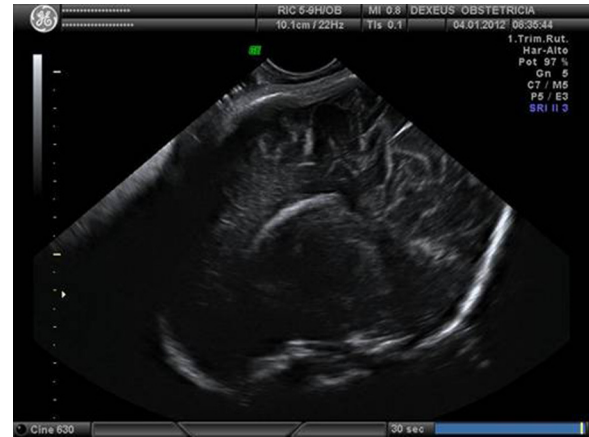

Figura 4

El autor/autores que sospechen el diagnóstico pueden enviar sus datos (nombre, hospital de procedencia, ciudad) al siguiente correo electrónico: anamun@dexeus.com.

Los datos del primer autor que acierte el diagnóstico serán publicados en el siguiente número de la revista con la resolución del caso.