




Diagnóstico Prenatal

www.elsevier.es/diagnprenat



Caso iconográfico

¿Cuál es tu diagnóstico? Caso iconográfico número 14

What is your diagnosis? Illustrated case number 14

Mónica Echevarría^a, Sonia Rombaut^a, Ana Muñoz^{a,*} y César Martín^b

^a Departamento de Obstetricia, Ginecología y Reproducción, Instituto Universitario Dexeus, Barcelona, España

^b Departamento de Radiología UDIAT-CD, Corporación Sanitaria Parc Taulí, Sabadell, Barcelona, España

Paciente de 45 años, PARA 0030, gestación actual mediante FIV-ICSI, receptora de ovocitos.

Control gestacional sin incidencias, con cribado combinado normal y ecografías normales hasta la semana 38.

En la ecografía de 38 semanas se visualiza una tumoración abdominal izquierda subdiafragmática, de 50 × 44 mm, de aspecto heterogéneo, bien delimitada y sin calcificaciones (figs. 1 y 2) con vascularización periférica (fig. 3). Asimismo presentaba dominancia de cavidades derechas e insuficiencia tricuspídea (fig. 4).

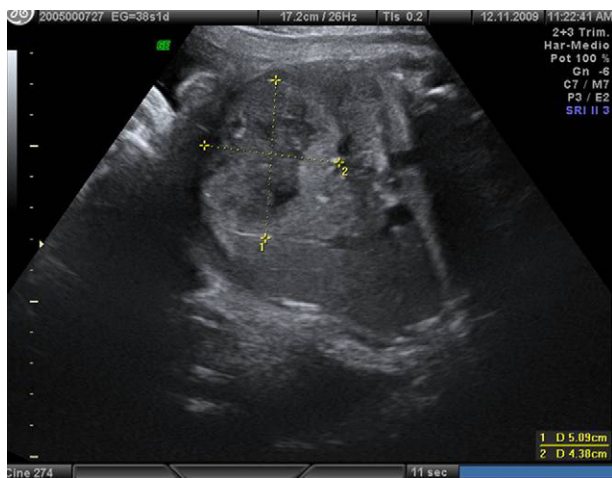


Figura 1

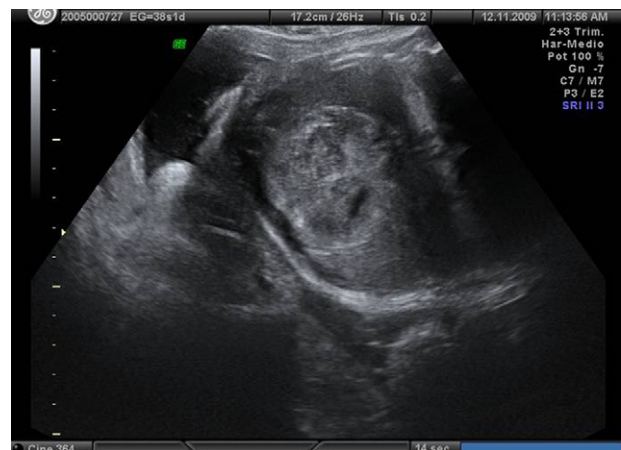

Figura 2

La RM informa de masa de características benignas, cuyo origen no parece suprarrenal (figs. 5 y 6).

* Autor para correspondencia.

Correo electrónico: anamun@dexeus.com (A. Muñoz).

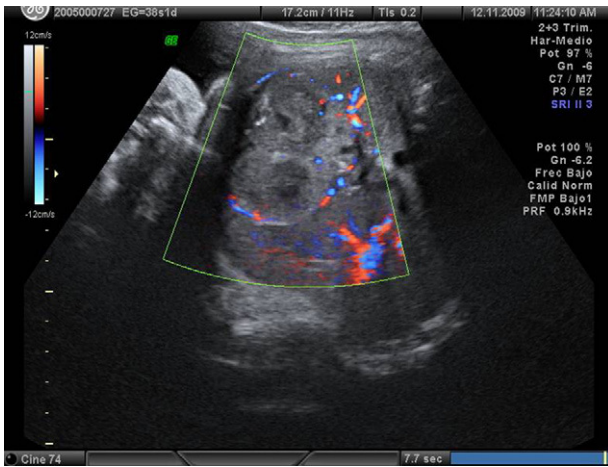


Figura 3

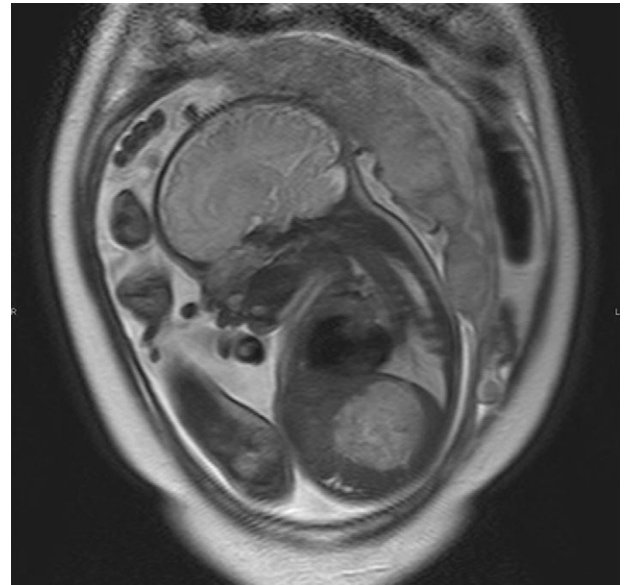


Figura 5

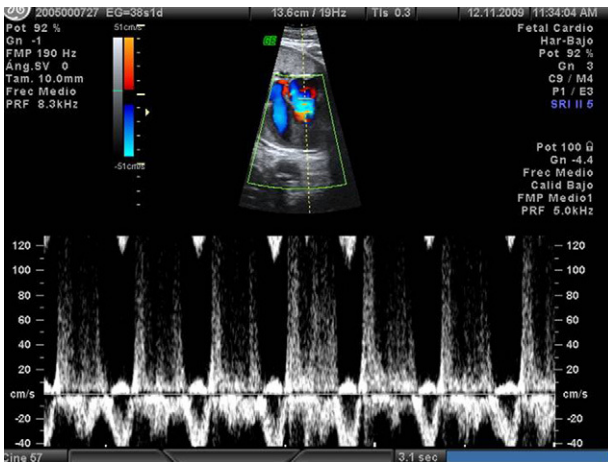


Figura 4

El autor/autores que sospechen el diagnóstico pueden enviar sus datos (nombre, hospital de procedencia, ciudad) al siguiente correo electrónico: anamun@dexeus.com.

Los datos del primer autor que acierte el diagnóstico serán publicados en el siguiente número de la revista con la resolución del caso.

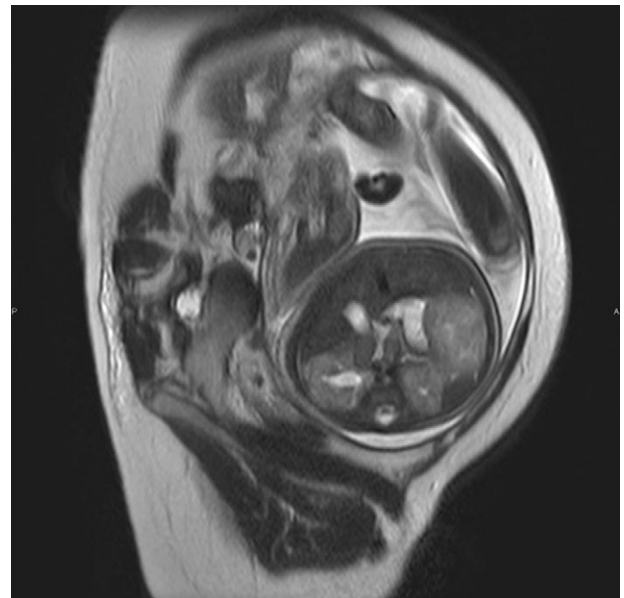

Figura 6