

## clínica e investigación en ginecología y obstetricia

www.elsevier.es/gine



### ORIGINAL

## Hemorragias obstétricas exanguinantes

E. Malvino<sup>a,\*</sup>, G. Eisele<sup>b</sup>, M. Martínez<sup>c</sup>, S. Anhel<sup>d</sup> y R. Lowenstein<sup>e</sup>

<sup>a</sup>División de Cuidados Intensivos, Clínica y Maternidad Suizo Argentina, Buenos Aires, Argentina

<sup>b</sup>División de Radiología Intervencionista, Clínica y Maternidad Suizo Argentina, Buenos Aires, Argentina

<sup>c</sup>Instituto Médico Halitus, Buenos Aires, Argentina

<sup>d</sup>División de Hemoterapia, Clínica y Maternidad Suizo Argentina, Buenos Aires, Argentina

<sup>e</sup>División de Obstetricia, Clínica y Maternidad Suizo Argentina, Buenos Aires, Argentina

Recibido el 15 de mayo de 2008; aceptado el 24 de mayo de 2008

#### PALABRAS CLAVE

Shock hemorrágico;  
Hemorragias  
obstétricas;  
Hemorragias  
postparto;  
Hemorragias masivas

#### Resumen

**Objetivo:** evaluar la etiología, el tratamiento y la morbilidad en un grupo de gestantes con hemorragias obstétricas exanguinantes, así como proponer medidas para su prevención.

**Material y método:** estudio retrospectivo y descriptivo efectuado sobre 25 gestantes con edad de  $35 \pm 5$  años que ingresaron desde marzo de 1991 hasta febrero de 2008 en la División de Cuidados Intensivos por presentar hemorragias de origen obstétrico (con un monto estimado superior a 4.000 ml) y que requirieron transfusiones iguales o mayores de 10 U de glóbulos rojos.

**Resultados:** hubo 11 desgarros cervicovaginales y roturas uterinas. El 88% de los casos presentó shock hemorrágico. El promedio de hematíes sedimentados transfundidos fue de  $14,8 \pm 5,1$  U, y el hematocrito alcanzado al cabo de las siguientes 24 h fue del  $20,6 \pm 6,2\%$ . En el caso de 20 enfermas se recurrió a la histerectomía como última medida para controlar la hemorragia masiva. Siete de las mujeres histerectomizadas presentaron hemorragia retroperitoneal o intraperitoneal, y hubo que reintervenirlas quirúrgicamente por hemorragias persistentes. Veintidós enfermas presentaron coagulopatía por consumo; 6 de ellas, coagulación intravascular diseminada. En la mitad de las púerperas se presentaron complicaciones graves. Cinco mujeres sufrieron lesiones quirúrgicas: 2 mujeres sufrieron lesiones rectosigmoideas, 2 mujeres sufrieron lesiones vasculares y una mujer sufrió lesión vesical. Ocho mujeres presentaron distrés pulmonar; 2 de ellas, disfunción multiorgánica. Las 25 púerperas sobrevivieron sin secuelas.

**Conclusiones:** a) Los desgarros cervicovaginales y las roturas uterinas representaron las causas más frecuentes de hemorragias exanguinantes; b) la histerectomía, aunque

\*Autor para correspondencia.

Correo electrónico: [criticalobstetric@hotmail.com](mailto:criticalobstetric@hotmail.com) (E. Malvino).

**KEYWORDS**

Hemorrhagic shock;  
Obstetric haemorrhages;  
Postpartum haemorrhages;  
Massive haemorrhages

necesaria, no resolvió la hemorragia en el 40% de los casos; c) hubo un elevado índice de complicaciones, y d) la supervivencia materna fue óptima.

© 2008 Elsevier España, S.L. Todos los derechos reservados.

**Exsanguinating obstetric haemorrhages****Abstract**

**Objective:** To evaluate etiology, treatment and morbidity in a group of pregnant women with exsanguinating obstetric haemorrhage and to propose measures for its prevention.

**Material and methods:** We performed a retrospective, descriptive study of 25 pregnant women, aged  $35 \pm 5$  years, admitted to the Intensive Care Division from March 1991 to February 2008 with obstetric haemorrhage exceeding 4000 ml and transfusion requirement equal to or greater than 10 units of red blood cells.

**Results:** There were 11 cervico-vaginal lacerations and uterine ruptures. Haemorrhagic shock occurred in 88% of the patients. The mean red cell transfusion requirement was  $14.8 \pm 5.1$  units, and the hematocrit after 24 h was  $20.6 \pm 6.2\%$ . Hysterectomy was performed as the last option to stop massive bleeding in 20 patients. Retro- and/or intraperitoneal bleeding occurred in seven patients with hysterectomy, who underwent reintervention for persistent bleeding. Coagulation factor defects were found in 22 patients, of whom six had disseminated intravascular coagulation. Serious complications occurred in 50% of the patients. Five patients had rectosigmoid (2), vascular (2) and bladder (1) surgical lesions. Eight had respiratory distress; of these, two had multiple organ dysfunction. The 25 puerperal women survived without recurrences.

**Conclusions:** a). The most frequent causes of exsanguinating bleeding were cervico-vaginal lacerations and uterine ruptures. b). Hysterectomy, although necessary, did not resolve the bleeding in 40% of the patients. c). There was a high rate of maternal complications d). Survival was optimal.

© 2008 Elsevier España, S.L. All rights reserved.

**Introducción**

En Argentina, las hemorragias obstétricas y las complicaciones derivadas de éstas representan la segunda causa de mortalidad materna<sup>1</sup>. Se ha definido la exanguinación como un cuadro de *shock* hipovolémico secundario a la pérdida del 40% o más de la volemia, con riesgo inminente de muerte<sup>2</sup>. El flujo sanguíneo útero-placentario al final de la gestación alcanza valores de 600 a 800 ml/min, a través de una amplia red anastomótica formada por un componente aórtico, otro componente ilíaco y un tercer componente femoral<sup>3</sup>. De este modo, se establecen las condiciones anatómicas y hemodinámicas para dar origen a hemorragias exanguinantes que requieren una amplia disponibilidad de recursos y adiestramiento multidisciplinario para su tratamiento<sup>4,5</sup>.

No hay en Argentina cifras publicadas sobre la prevalencia de la exanguinación en mujeres obstétricas. El objetivo del presente estudio fue evaluar las características clínicas y quirúrgicas de un grupo de mujeres, asistidas en una única institución en el transcurso de los últimos 17 años, con hemorragias obstétricas exanguinantes en el período periparto, así como proponer medidas de prevención para la hemorragia incoercible.

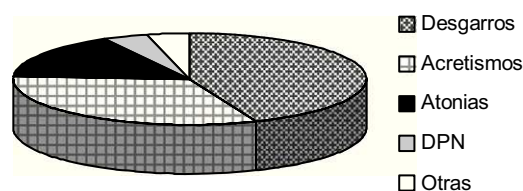
**Materiales y métodos**

Sobre un total de 89.014 nacimientos, se revisaron los registros de 247 mujeres que habían ingresado en la División de Cuidados Intensivos de la Clínica y Maternidad Suizo Argentina en forma consecutiva durante el período comprendido entre el 1 de marzo de 1991 y el 29 de febrero de 2008, por presentar hemorragias graves<sup>6</sup> de origen obstétrico en el período periparto. Se seleccionó un grupo de 25 gestantes que presentaban hemorragias con un monto estimado a través del volumen recogido en recipientes y compresas que superó los 4.000 ml, con requerimiento de transfusión igual o mayor de 10 U de glóbulos rojos durante el parto u operación cesárea y dentro de las primeras 6 h del puerperio, y con caída del hematocrito mayor de 10 puntos. La edad promedio fue de  $35 \pm 5$  años; el número de gestas fue de  $3,2 \pm 2,1$ , y la duración del período gestacional fue de  $37 \pm 2$  semanas. Hubo 14 partos vaginales y 11 operaciones cesáreas. Cuando se reconoció la magnitud de la hemorragia, se procedió a la expansión del volumen sanguíneo con soluciones de lactato sódico compuestas y cloruradas isotónicas, presurizadas a través de 2 o más vías periféricas de calibre 14 o 16 G. El *shock* se definió como la existencia de hipotensión arterial sistólica menor de 80 mmHg,

frecuencia cardíaca mayor de 100/min, oligoanuria, deterioro del estado de la consciencia (obnubilación y estupor) y alteraciones en la perfusión tisular (frialidad en las extremidades, palidez y enlentecimiento en el retorno capilar). El diagnóstico de coagulopatía de consumo (CC) se consideró en presencia de trombocitopenia menor de  $150.000/\text{mm}^3$ ; tiempo de protrombina mayor de 15 s; tiempo parcial de tromboplastina activada mayor de 40 s; concentraciones de fibrinógeno menores de  $160\text{ mg/dl}$ , y producto de degradación del fibrinógeno mayor de  $8\text{ pg/dl}$ . La CC con hemorragia múltiple (mucosas, sitios de punción, heridas o hematuria) certificó la presencia de coagulación intravascular diseminada (CID). La reposición de los factores de coagulación se efectuó basándose en los siguientes criterios: a) con concentraciones de fibrinógeno menores de  $100\text{ mg/dl}$ , se administró 1 U de crioprecipitados por cada 10 kg de peso; b) con tiempos de protrombina o tiempos de tromboplastina parcial activada mayores de 1,5 veces el basal, se infundieron 10 a 15 ml de plasma fresco congelado por kilogramo de peso, y c) con recuento plaquetario menor de  $50.000/\text{U/ml}$ , se transfundió 1 U por cada 10 kg de peso. A cada enferma se le realizaron múltiples controles de coagulación durante el período de hemorragia hasta que ésta logró controlarse. En un caso con hemorragia incoercible, se administró factor VII activado recombinante. Se consideró la existencia de insuficiencia renal aguda (IRA) ante la presencia de oliguria menor de  $400\text{ ml/día}$  con creatininemia mayor de  $1,2\text{ mg/dl}$  (los valores normales en el embarazo son de 0,4 a  $0,8\text{ mg/dl}$ ). La existencia de síndrome de dificultad respiratoria aguda (SDRA) se estableció basándose en criterios ya definidos: disnea, hipoxemia, rales pulmonares e infiltrados alveolares bilaterales en la radiografía, con ecocardiografía sin evidencias de disfunción ventricular izquierda. A partir del año 2002 se incorporaron diversas técnicas quirúrgicas como suturas de compresión<sup>7-9</sup> y desvascularización uterina por medio de ligaduras arteriales<sup>10,11</sup>, además de la embolización arterial selectiva mediante radiología intervencionista<sup>12</sup>. Se registraron las complicaciones clínicas y quirúrgicas.

## Resultados

Los casos de hemorragias obstétricas graves que ingresaron en el área de Cuidados Intensivos de esta institución se presentaron en 1 de cada 360 nacimientos, mientras que aquéllas con carácter exanguinante tuvieron una prevalencia de 1 cada 3.560 nacimientos. De los 25 casos, la etiología correspondió a desgarros cervicovaginales y roturas uterinas en 11 casos (6 de éstos con atonía uterina asociada), a acretismos placentarios en 8 casos y a atonías uterinas en 4 casos. En los otros 2 casos se diagnosticó desprendimiento de placenta normoinsera del 70% y lesión quirúrgica vascular accidental (fig. 1). Veintidós enfermas presentaron *shock* hemorrágico con CC, en 6 de estos casos se identificó la presencia de CID. El promedio de hematíes sedimentados transfundidos fue de  $14,8 \pm 5,1\text{ U}$  (rango de 10 a 29 U) y el hematocrito postransfusional alcanzado al cabo de las 24 h siguientes fue del  $20,6 \pm 6,2\%$ . Durante el período intraoperatorio, la reposición de la volemia se complementó con soluciones de cristaloides de  $8.407 \pm 5.916\text{ ml}$  y poligelina de  $1.970 \pm 1.124\text{ ml}$ . En el caso de 11 enfermas fue necesario



**Figura 1** Etiología de las hemorragias exanguinantes. DPN: Desprendimiento de placenta normoinsera.

recurrir a la infusión de dopamina, luego de la expansión de la volemia, hasta lograr estabilizar la tensión arterial sistólica en  $90\text{ mmHg}$  o más. Cada mujer recibió un promedio de  $8,5 \pm 6,2\text{ U}$  de plaquetas;  $8,1 \pm 5,9\text{ U}$  de plasma fresco congelado, y  $11,4 \pm 7,7\text{ U}$  de crioprecipitados. Seis casos de mujeres con desgarros cervicales y atonía uterina asociada se resolvieron mediante sutura del cuello uterino e histerectomía subtotal; también se le realizó ablación uterina a 4 enfermas con roturas extensas en el útero que en 2 casos ocasionaron el desgarro parcial de la arteria uterina con hematomas intraligamentarios y hemoperitoneos. Una mujer con desprendimiento de placenta se trató mediante la liberación placentaria y la evacuación del hematoma. Las atonías que no respondieron al tratamiento con masaje, legrado y ocitócicos se trataron con histerectomía, salvo en el caso de una mujer a la que se efectuó ligadura de pedículos vasculares y suturas de compresión uterina. A una enferma con acretismo placentario se le pudo realizar resección del área afectada con ulterior plástica reconstructora, al resto se le efectuó ablación del útero. A 20 de las 25 enfermas se les realizó histerectomía para controlar la hemorragia masiva. Siete de ellas presentaron hematomas retroperitoneales o intraperitoneales en el postoperatorio y se las laparotomizó dentro de las 6 h posteriores a la primera intervención debido a una hemorragia persistente con inestabilidad hemodinámica; en 4 enfermas se obtuvo hemostasia definitiva mediante empaquetamiento pelviano. Se completaron 7 embolizaciones: 2 para controlar la hemorragia que finalmente cesó con la histerectomía, 2 para controlar la hemostasia al retirar el empaquetamiento pelviano, y las otras 3 para disminuir la hemorragia que produjeron los desgarros cervicovaginales. En el 56% de las enfermas se presentaron complicaciones graves. Hubo 5 lesiones quirúrgicas accidentales: 2 lesiones rectosigmoideas, una lesión vesical, un desgarro de la vena hipogástrica y una fístula arteriovenosa uterina. Todas estas lesiones se repararon en el mismo acto quirúrgico, salvo la última que pasó desapercibida y necesitó relaparotomía. La insuficiencia respiratoria aguda en el puerperio inmediato vinculado con el SDRA se presentó en 8 enfermas, y requirió realizarles asistencia respiratoria mecánica a 7 de ellas. A otras 3 púerperas se las ventiló en el postoperatorio inmediato hasta lograr la estabilidad hemodinámica. Vinculados con el *shock* hemorrágico, 2 casos se complicaron con IRA, pero se revirtieron dentro de la primera semana de puerperio. Los hepatogramas de 2 púerperas expresaron incremento de la bilirrubinemia directa y de las aminotransferasas, lo que mostró algún grado de disfunción asintomática que se normalizó pocos días después. Dos enfermas presentaron taquiarritmia supraventricular que se

**Tabla 1** Etiología, complicaciones y tratamiento en 25 enfermas con hemorragias obstétricas exanguinantes

Caso	Naci- miento	Etiología	Complicaciones	Consideraciones terapéuticas
1	Parto	Rotura uterina	Ninguna	Histerectomía total
2	Parto	Desgarro cervical Atonía uterina	Insuficiencia renal Distrés pulmonar Disfunción hepática Coagulación intravascular	Histerectomía total
3	Parto	Desgarro vaginal Desgarro cervicouterino	Distrés pulmonar Lesión del recto Coagulación intravascular	Sutura Desgarro vaginal Histerectomía total
4	Parto	Desgarro cervicovaginal Atonía uterina	Ninguna	Sutura cervicovaginal Histerectomía total
5	Parto	Desgarro cervical Atonía uterina	Ninguna	Sutura cervical Histerectomía total
6	Parto	Estallido vaginal	Ninguna	Plástica vaginal
7	Parto	Rotura uterina Laceración vaginal	Distrés pulmonar Coagulación intravascular	Sutura vaginal e histerectomía total Laparotomía <i>Pack*</i> Embolización Retiro <i>pack</i>
8	Parto	Desgarro cervicouterino Atonía uterina	Distrés pulmonar	Sutura Desgarro cervical Embolización arterial Histerectomía total
9	Parto	Desgarro cervicouterino Atonía uterina	Arritmia cardíaca	Sutura Desgarro cervical Histerectomía total Laparotomía <i>Pack</i>
10	Parto	Desgarro cervicouterino Atonía uterina	Hipotermia	Sutura Desgarro cervical Embolización arterial Histerectomía total
11	Parto	Desgarro cervical Seudoaneurisma en arteria uterina	Distrés pulmonar	Sutura Desgarro cervical Laparotomía exploradora Embolización arterial Histerectomía subtotal
12	Cesárea	Desprendimiento de placenta Atonía uterina	Ninguna	Liberación placentaria
13	Cesárea	Atonía uterina	Ninguna	Histerectomía subtotal Laparotomía y hemostasia
14	Parto	Atonía uterina	Ninguna	Histerectomía subtotal Laparotomía y hemostasia
15	Parto	Atonía uterina	Ninguna	Ligadura de pedículos Sutura compresiva corporal
16	Parto	Atonía uterina	Fístula AV uterina Coagulación intravascular	Histerectomía total Embolización Laparotomía y hemostasia
17	Cesárea	Acretismo placentario	Arritmia cardíaca	Histerectomía subtotal
18	Cesárea	Placenta previa Acretismo placentario	Insuficiencia renal Distrés pulmonar Disfunción hepática Lesión sigmoides Coagulación intravascular	Histerectomía total Laparotomía y <i>pack</i>
19	Cesárea	Placenta previa Percretismo placentario	Ninguna	Histerectomía total
20	Cesárea	Percretismo placentario	Distrés pulmonar	Plástica uterina Laparotomía y hemostasia
21	Cesárea	Placenta previa Acretismo placentario	Lesión vesical	Histerectomía total Cistorrafia
22	Cesárea	Placenta previa Acretismo placentario	Ninguna	Histerectomía total Embolización arterial Laparotomía y hemostasia

Tabla 1 (continuación)

Caso	Nacimiento	Etiología	Complicaciones	Consideraciones terapéuticas
23	Cesárea	Acretismo placentario Atonía uterina	Trombosis venosa SNC Distrés pulmonar Coagulación intravascular	Histerectomía total <i>Pack</i> Embolización Retiro <i>pack</i>
24	Cesárea	Acretismo placentario	Ninguna	Histerectomía subtotal
25	Cesárea	Adherencias peritoneales	Lesión vena hipogástrica	Venorrafia

AV: arteriovenosa; SNC: sistema nervioso central.  
\**Pack*: empaquetamiento pelviano.

revirtió con el tratamiento específico. Hubo un caso de hipotermia central moderada. Una enferma con antecedentes de síndrome antifosfolípido a la que se administró factor VII activado recombinante para controlar una hemorragia incoercible presentó una trombosis venosa intracraneana en el puerperio inmediato. Las 25 púerperas sobrevivieron sin secuelas, excepto la ablación del órgano reproductor en los casos mencionados (tabla 1).

## Discusión

Se consideran hemorragias obstétricas graves a aquellas con un volumen superior a los 1.000 ml<sup>6</sup>. Si bien hay discrepancias para definir las hemorragias obstétricas masivas, la mayor parte de los autores asignan tal denominación a aquellas cuyo volumen perdido representa el 25% de la volemia o 1.500 ml. La exanguinación es un término que se utiliza en la cirugía del trauma para definir hemorragias que involucran el 40% o más de la volemia, vinculadas a lesiones cardíacas, a lesiones de los principales troncos arteriales y venosos, y a traumatismos del hígado y el bazo<sup>13</sup>. Las referencias bibliográficas sobre hemorragias exanguinantes en enfermedades obstétricas<sup>14-16</sup> son escasas. En este centro asistencial, el 10% de las hemorragias graves adquirieron estas características, lo que llevó rápidamente a una situación que puso en riesgo la vida de la gestante.

En la presente serie, la mayor frecuencia correspondió a los desgarros cervicovaginales y a las roturas uterinas (fig. 1). Con la incorporación de nuevas técnicas para el control de las hemorragias en las atonías uterinas y los acretismos placentarios<sup>7-12</sup>, la prevalencia de estos últimos como causa de hemorragias masivas disminuyó.

Parece razonable especular que la tolerancia individual a la contracción del espacio intravascular resultó dependiente de la hipervolemia inducida por el embarazo, la magnitud y la duración de la hemorragia, así como la rapidez con que se inició el tratamiento<sup>17-19</sup>. Asimismo, los factores relacionados con la edad, la reserva cardiorespiratoria de las mujeres y el escenario donde transcurrió el episodio favorecieron su recuperación. Las hemorragias exanguinantes se asociaron a *shock* en la mayor parte de las parturientas, lo que puso de manifiesto la dificultad inicial para compensar pérdidas masivas a pesar de la reposición oportuna del volumen. La situación de 7 enfermas resultó diferente: ya practicada la

histerectomía y en ausencia de hemorragia genital, se desarrollaron hematomas pelvianos, hemorragias retroperitoneales y hemoperitoneos que se diagnosticaron cuando la inestabilidad hemodinámica se hizo manifiesta. La ecografía abdominal detectó la presencia de una colección, cuya naturaleza resultó obvia y que pudo confirmarse mediante punción abdominal o culdocentesis.

En el 56% de las púerperas se presentaron complicaciones graves. El control de una hemorragia exanguinante apremia y las posibilidades de que surjan complicaciones relacionadas con la cirugía de urgencia aumentan<sup>20</sup>. En 5 casos se observaron lesiones que se repararon oportunamente: 2 casos de lesiones rectocolónicas, 2 casos de lesiones vasculares y un caso de lesión vesical.

La elevada morbilidad se asocia a la presencia de *shock* hemorrágico y de CC. Las afectaciones renal, respiratoria y hepática fueron las fallas orgánicas más frecuentes, en coincidencia con lo referido por otros autores<sup>21</sup>. En este grupo de mujeres, eliminadas las causas y con medidas de apoyo terapéutico, las disfunciones parenquimatosas se revirtieron en el curso de la primera semana del puerperio.

La CC resulta de la liberación de factor tisular a partir del endotelio lesionado por el *shock* y desde los tejidos placentarios<sup>22</sup>. El consumo local de factores se origina en presencia de extensos hematomas retroplacentarios. En todos los casos, la reposición de los factores y las plaquetas consumidas hasta lograr valores hemostáticos fue condición excluyente para iniciar la histerectomía. Si bien una alteración del mecanismo de coagulación puede resultar la única responsable de la persistencia de la hemorragia, nunca se insistirá demasiado en que, aun en presencia de ésta, hay que asegurarse de que no haya otras causas de resolución quirúrgica.

El control de la hemorragia mediante angiografía y posterior embolización arterial se utilizó con éxito en mujeres con hemorragias postparto<sup>23,24</sup>. Este procedimiento resultó muy útil para enfermas con extensos hematomas pelvianos y retroperitoneales que dificultaron la identificación y consecuente ligadura del vaso afectado.

Debieron considerarse un conjunto de medidas destinadas a la prevención y al tratamiento de las hemorragias obstétricas exanguinantes (tabla 2). Recientemente, se propuso la denominada cirugía de control de daños para las hemorragias masivas de origen obstétrico<sup>25</sup>, utilizada con éxito en mujeres con exanguinación por traumatismos



**Tabla 2** Prevención y tratamiento de urgencia de las hemorragias obstétricas exanguinantes

Medidas de prevención	Recursos terapéuticos en la urgencia
<ul style="list-style-type: none"> <li>• Disponer de un protocolo de actuaciones</li> <li>• Identificar los factores de riesgo</li> <li>• Convocar a un equipo multidisciplinario</li> <li>• Manejar activamente el tercer período</li> <li>• Colocar varias vías venosas para reposición de la volemia</li> <li>• Disponer de sangre compatibilizada</li> <li>• Reservar suficientes hemoderivados</li> <li>• Utilizar balón aórtico preposicionado</li> <li>• Colocar catéteres ureterales doble J</li> <li>• Posicionar catéteres arteriales para embolización uterina</li> <li>• Utilizar recuperador celular (<i>cell saver</i>)</li> <li>• Utilizar equipos para conservación de la temperatura</li> </ul>	<ul style="list-style-type: none"> <li>• Compresión externa de la aorta</li> <li>• Pinzamiento aórtico infrarrenal</li> <li>• Sangre grupo 0 Rh negativo o isogrupo</li> <li>• Sistema de infusión presurizado</li> <li>• Compresión uterina bimanual</li> <li>• Taponaje o balón uterino</li> <li>• Taponaje vaginal</li> <li>• Ligadura de pedículos vasculares</li> <li>• Suturas de compresión uterina</li> <li>• Embolización arterial pelviana</li> <li>• Empaquetamiento pelviano</li> <li>• Histerectomía</li> <li>• Factor VII recombinante activado</li> </ul>

abdominales<sup>26</sup>. Resuelta la hemorragia de origen arterial, y ante el deterioro de la condición clínica manifestado por acidosis, hipotermia y coagulopatía, se propuso el control de la hemorragia venosa y microvascular por medio del empaquetamiento de la cavidad y del cierre primario de la piel (utilizado para corregir las alteraciones metabólicas y de la hemostasia) durante un período promedio de 24 a 48 h. En la reintervención quirúrgica se procedió a la reparación definitiva de las lesiones; a 2 enfermas se les colocaron catéteres femorales para embolización arterial, de este modo se evitó una nueva hemorragia al retirar el empaquetamiento.

En conclusión: a) Los desgarros cervicovaginales y las roturas uterinas representaron las causas más frecuentes de hemorragias exanguinantes en este grupo; b) la histerectomía, aunque necesaria, no resolvió la hemorragia en el 40% de los casos; c) hubo complicaciones graves en el 56% de las púerperas, y d) la supervivencia en este grupo fue óptima debido al inicio oportuno del tratamiento, la intervención de un equipo multidisciplinario y la disponibilidad de recursos.

## Bibliografía

1. Ministerio de Salud de la República Argentina. Dirección de estadísticas e información en salud. Indicadores de natalidad y mortalidad materna. Disponible en <http://www.msal.gov.ar>.
2. American College of Surgeons. Advanced trauma life support instructor manual. Chicago: American College of Surgeons ed.; 1997.
3. Palacios Jaraquemada JM, García Mónaco R, Barbosa NE, Ferle L, Iriarte H, Conesa HA. Lower uterine blood supply: extra-uterine anastomotic system and its application in surgical devascularization techniques. *Acta Obstet Gynecol*. 2007;86:228–34.
4. Martínez M, Eisele G, Malvino E, Simonelli D, Galli E, et al. Protocolo de prevención y tratamiento de la hemorragia puerperal y sus complicaciones ante la sospecha de adherencia placentaria patológica. *Rev Obstet Ginecol Buenos Aires*. 2005;84:225–38.
5. Malvino E, Curone M, Lowenstein R, Ferro H, Korin J, et al. Hemorragias obstétricas graves en el período periparto. *Medicina Intensiva*. 2000;17:21–9.
6. ACOG Practice Bulletin. Postpartum hemorrhage. *Obstet Gynecol*. 2006;108:1039–47.
7. B-Lynch C, Coker A. The B-Lynch surgical technique for the control of massive post partum haemorrhage: an alternative to hysterectomy. *Br J Obst Gyn*. 1997;104:372–5.
8. Hayman R, Arulkumaran S. Uterine compression sutures: surgical management of postpartum hemorrhage. *Obstet Gynecol*. 2002;99:502–6.
9. Cho JH, Jun HS, Lee CN. Hemostatic suturing technique for uterine bleeding during cesarean delivery. *Obstet Gynecol*. 2000;96:129–31.
10. Abd Rabbo SA. Stepwise uterine devascularization: a novel technique for management of uncontrolled postpartum hemorrhage with preservation of the uterus. *Am J Obstet Gynecol*. 1994;171:694–700.
11. O'Learly J. Uterine artery ligation in the control of postcesarean hemorrhage. *J Reprod Med*. 1995;40:189–93.
12. Eisele G, Simonelli D, Galli E, Alvarado A, Malvino E, Martínez M. Hallazgos angiográficos y resultados de la embolización arterial uterina en hemorragias graves del posparto. *Arteriografía y embolización de la hemorragia posparto*. *Rev Arg Radiología*. 2007;71:395–400.
13. Asensio JA. Exsanguination from penetrating injuries. *Trauma Q*. 1990;6:1–25.
14. Mlyncek M, Uharcek P, Obert A. The management of a life-threatening pelvis hemorrhage in obstetrics and gynecology. *J Gynecol Surg*. 2005;2:43–53.
15. Burtelow M, Riley E, Druzin M, Fontaine M, Viele M, Goodnough LT. Management of life-threatening primary postpartum hemorrhage with a standardized massive transfusion protocol. *Transfusion*. 2007;47:1564–72.
16. Sheikh L, Zuberi NF, Riaz R, Rizvi JH. Massive primary postpartum haemorrhage: setting up standards of care. *J Pak Med Assoc*. 2006;56:26–31.
17. Macphail S, Fitzgerald J. Massive post-partum haemorrhage. *Curr Obstet Gynaecol*. 2001;11:108–14.
18. Mousa HA, Alfirevic Z. Major postpartum hemorrhage: survey of maternity units in the United Kingdom. *Act Obstet Gynecol Scand*. 2002;81:727–30.
19. Papp Z. Massive obstetric hemorrhage. *J Perinat Med*. 2003;31:408–14.
20. Zamzami TY. Maternal and perinatal outcome of massive postpartum hemorrhage: a review of 33 cases. *Ann Saudi Med*. 2003;23:135–9.
21. Bonnar J. Massive obstetric haemorrhage. *Baillieres Best Pract Res Clin Obstet Gynecol*. 2000;14:1–18.
22. Osterud B, Bjorklid E. The tissue factor pathway in disseminated intravascular coagulation. *Sem Thromb Hemost*. 2001;27:605–17.
23. Eisele G, Galli E, Simonelli D, Martínez M, Malvino E, Zlatkes R. Hemorragia incontrolable del postparto por atonía uterina:

- asociación de la embolización uterina al tratamiento tradicional. *Rev Obstet Ginecol Buenos Aires*. 2007;86:150–5.
24. Eisele G, Simonelli D, Galli D, Martinez M, Zlatkes R, et al. Embolización arterial uterina en hemorragias graves del posparto: papel del anestesiólogo. *Rev Arg Anestesiología*. 2007;65:96–106.
25. Escobar MF, Garcia A, Fonseca J, Herrera E, Guerrero JE. Cirugía de control de daños: un concepto aplicable en ginecología y obstetricia. *Colomb Med*. 2005;36:110–4.
26. Rotondo MF, Schwab CW, McDonigal MD, Phillips GR, Fruchterman TM, Kauder DR, et al. Damage control: an approach for improved survival in exsanguinating penetrating abdominal injury. *J Trauma*. 1993;35:375–83.