

## CASOS CLÍNICOS

# Inserción velamentosa de cordón umbilical y rotura de un vaso previo con evolución neonatal favorable

M.P. Andrés<sup>a</sup>, O. Gil<sup>a</sup>, M. Lapresta<sup>a</sup>, R. Crespo<sup>a</sup>, I. Marquina<sup>b</sup> y J. Tobajas<sup>a</sup>

<sup>a</sup>Servicio de Obstetricia. Hospital Universitario Miguel Servet. Zaragoza. España.

<sup>b</sup>Servicio de Anatomía Patológica. Hospital Universitario Miguel Servet. Zaragoza. España.

## ABSTRACT

Vasa previa is an unusual anatomical variant. Rupture of a vasa previa is associated with a high rate of fetal mortality oscillating between 58 and 100% of cases. We report a recent case of fetal exsanguination that occurred in our hospital due to vasa previa laceration of an undiagnosed velamentous umbilical cord insertion. Although neonatal outcome was favorable, we stress the need for early diagnosis and cesarian section to avoid this dramatic event.

## INTRODUCCIÓN

La inserción del cordón umbilical se produce, en aproximadamente el 99% de los casos, directamente en el tejido placentario o marginal al borde de éste. En el 1% restante, la inserción se encuentra en las membranas amnióticas, fuera del tejido placentario. Esta circunstancia se define como inserción velamentosa<sup>1</sup> y se asocia a diversas complicaciones obstétricas severas. De todas ellas, la más grave es la existencia de un vaso previo, que consiste en que los vasos umbilicales, desprotegidos de la gelatina de Warthon, crucen el segmento inferior uterino, entre la presentación fetal y el orificio cervical interno, con el consiguiente riesgo de ruptura, especialmente durante el trabajo de parto<sup>2</sup>. Este proceso se asocia con muerte fetal entre el 58 y el 100% de los casos<sup>3,4</sup>.

## CASO CLÍNICO

Primigesta de 32 años, que acude a urgencias del Servicio de Obstetricia del Hospital Universitario Miguel Servet (HUMS) de Zaragoza en la semana 37 de embarazo por amniorrhexis espontánea. No presentaba

metrorragia, ni dinámica uterina, ni dolor abdominal. La paciente se hallaba normotensa. En la exploración física realizada al ingreso se objetivó salida de líquido amniótico claro. La altura del fondo uterino era acorde con la edad gestacional, la presentación fetal cefálica y el índice de Bishop de 3. Mediante un registro cardiotocográfico se comprobó que la frecuencia cardíaca fetal basal (140 lat/min) y la reactividad fetal eran normales, sin que hubiera dinámica uterina. Siguiendo el protocolo de nuestro servicio, se pautó antibioticoterapia profiláctica (cefotaxima 1 g/12 h intramuscular) y la paciente fue ingresada en observación, en la Sección de Alto Riesgo Obstétrico, para permitir la evolución espontánea del parto durante las horas siguientes.

Una vez hospitalizada la gestante, se comprobaba de forma periódica la presencia de tonos fetales normales. Trece horas después de su ingreso, la paciente refirió metrorragia ligera acompañada de dinámica uterina irregular no dolorosa. Por ello, se decidió efectuar un nuevo control cardiotocográfico. Tras 12 min de registro normal, se objetivó una bradicardia fetal grave (fig. 1), acompañada de un incremento del sangrado vaginal pero sin aumento del tono uterino. La frecuencia cardíaca fetal permaneció por debajo de 90 lat/min a pesar de instaurar medidas de reanimación fetal tales como modificación postural, hidratación forzada intravenosa y oxigenoterapia materna. Así, se procedió a realizar una cesárea electiva urgente por riesgo de pérdida de bienestar fetal. Se obtuvo un recién nacido hembra, pálido e hipotónico. En el alumbramiento se comprobó la presencia de un líquido amniótico sanguinolento y de un cordón umbilical exangüe con inserción velamentosa, parcialmente desgarrada y sangrante. No se evidenciaron hematomas retroplacentarios. El estudio histopatológico de cordón umbilical y placenta confirmó la sospecha diagnóstica de inserción velamentosa de cordón con rotura de vasa previa (fig. 2).

El neonato, que presentaba un peso al nacer de 3.000 g, tuvo un test de Apgar de 0 al minuto y de 2 a

Aceptado para su publicación el 7 de febrero de 2006.

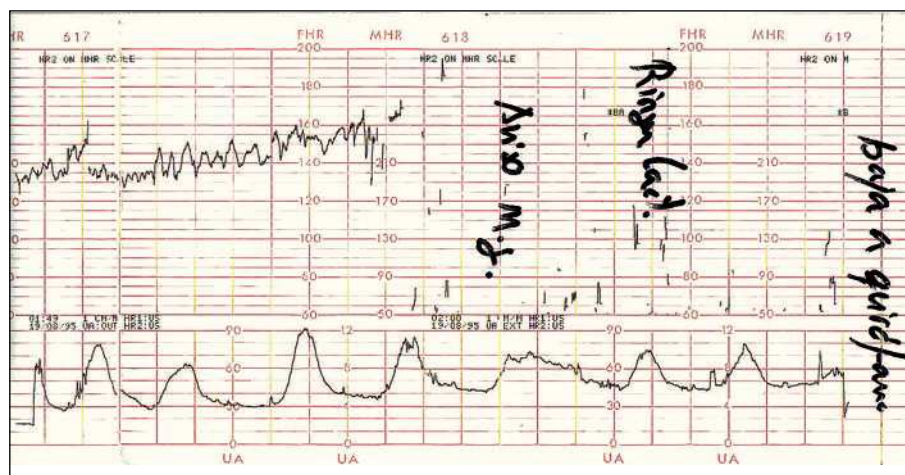


Fig. 1. Registro cardiotrocográfico: frecuencia cardíaca basal y variabilidad normales, seguidas de una brusca y mantenida bradicardia fetal grave.

los 5 min. Requirió medidas de reanimación cardiopulmonar avanzada, con ventilación mecánica, administración de fármacos vasoactivos e hidratación intravenosa. Se trasladó a la Unidad de Cuidados Intensivos Neonatales del HUMS, donde se le transfundieron concentrados de hemáties. La evolución posnatal fue favorable, y se dio de alta 16 días después. Todas las pruebas complementarias realizadas al neonato antes del alta hospitalaria fueron normales (electroencefalograma, ecografía transfontanelar, tomografía computarizada, radiografías de tórax y abdomen, y analítica sanguínea completa).

## DISCUSIÓN

El diagnóstico de vasa previa sólo excepcionalmente se realiza anteparto. Cuando en una paciente aparece durante el tercer trimestre de embarazo sangrado vaginal, suele atribuirse erróneamente a una placenta de inserción baja o a la existencia de un desprendimiento prematuro de placenta. La amnioscopia y las alteraciones de los tonos fetales (trazado sinusoidal y bradicardia grave) en ausencia de dinámica uterina, podrían ser útiles en el diagnóstico<sup>5</sup>. Sin embargo, generalmente la identificación de esta entidad se efectúa tras el nacimiento y es frecuente obtener un recién nacido con un compromiso fetal severo, incluso el resultado de muerte fetal. La revisión de la bibliografía existente revela que, en la mayoría de los casos, una vez que se produce la rotura de los vasos umbilicales el pronóstico fetal es dramático.

Estudios previos han señalado la presencia de diversos factores de riesgo asociados a la aparición de vasa previa, tales como: gestación tras fecundación in

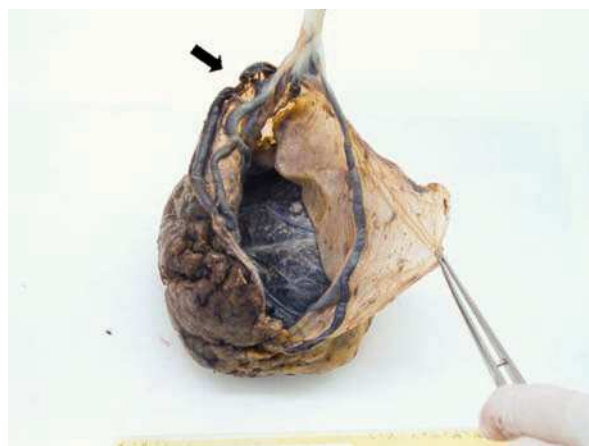

Fig. 2. Aspecto macroscópico de placenta y cordón umbilical. Se muestra la inserción velamentosa del cordón umbilical con un vaso venoso totalmente lacerado por fuera de la gelatina de Wharton.

vitro<sup>6</sup>; gestación múltiple; cesárea anterior; placenta previa; presencia de estructuras placentarias anómalas, e inserción velamentosa de cordón<sup>7</sup>.

Varios investigadores han documentado la asociación de la placenta de inserción baja con el vasa previa y con la inserción velamentosa de cordón<sup>8</sup>. Aproximadamente el 1,1% de las gestaciones de entre 15 y 20 semanas tendrán placenta de inserción baja, de las que el 14% persistirán hasta el parto<sup>9</sup>. Por consiguiente, la evidencia ecográfica del borde placentario sobre el orificio cervical interno debería introducir la sospecha de vasa previa. Esta patología funicular se podría detectar en el segundo trimestre de embarazo median-

te ecografía obstétrica; los estudios ecográficos transvaginales no están contraindicados ya que no van a provocar o agravar el sangrado vaginal. En los casos dudosos, la presencia de vasa previa se podría confirmar mediante un examen más detallado con power-Doppler y Doppler color<sup>10</sup>. En todos los casos de vasa previa publicados en los que el diagnóstico se realizó antenatalmente (a través de ecografía transvaginal y Doppler color), la vía de finalización fue una cesárea electiva y el resultado neonatal favorable.

En conclusión, creemos que la elevada mortalidad fetal asociada a la presencia de vasa previa se debería reducir por medio del diagnóstico antenatal y la finalización electiva del parto mediante cesárea. Aunque quizá el cribado ultrasonográfico de todas las gestantes no sea factible, sí se debería realizar en las mujeres con factores de riesgo conocido

## RESUMEN

La presencia de un vaso previo es una variante anatómica poco frecuente. La rotura de un vaso previo se asocia a una alta tasa de mortalidad fetal, que oscila entre el 58 y el 100% de los casos. En nuestro centro, se ha producido recientemente un caso de exanguinación fetal debida a la laceración de un vaso previo de una inserción velamentosa de cordón umbilical sin diagnosticar. A pesar de que la evolución del neonato ha sido favorable, se considera la necesidad del diagnóstico precoz y la finalización de la gestación de

forma programada, mediante una cesárea, para evitar este dramático suceso.

## BIBLIOGRAFÍA

1. Sepúlveda W, Rojas I, Robert A, Schanapp C, Alcalde JL. Prenatal detection of velamentous insertion of the umbilical cord: a prospective color Doppler ultrasound study. *Ultrasound Obstet Gynecol.* 2003;21:564-9.
2. Kouyoumdjian A. Velamentous insertion of the umbilical cord. *Obstet Gynecol.* 1980;56:737-42.
3. Lee W, Lee VL, Janet SK, Sloan CT. Vasa previa: prenatal diagnosis, natural evolution, and clinical outcome. *Obstet Gynecol.* 2000;95:572-6.
4. Monteagudo A, Sfakianaki AK, Timor-Tritsch IE. Velamentous insertion of the cord in the first trimester. *Ultrasound Obstet Gynecol.* 2000;16:498-9.
5. Kruitwagen RF, Nijhuis JG. Ruptured vasa praevia complicated by a sinusoidal fetal heart rate pattern: a case report. *Eur J Obstet Gynecol Reprod Biol.* 1991;39:147-50.
6. Schachter M, Tovbin Y, Arieli S, Friedler S, Ron-El R, Sherman D. In vitro fertilization is a risk factor for vasa previa. *Fertil Steril.* 2002;78:642-3.
7. Stafford IP, Neumann E, Jarrel H. Abnormal placental structure and vasa previa. Confirmation of the relationship. *J Ultrasound Med.* 2004;23:1521-2.
8. Fung TY, Lau TK. Poor perinatal outcome associated with vasa previa: Is it preventable? A report of three cases and review of the literature. *Ultrasound Obstet Gynecol.* 1998;12:430-3.
9. Lauria MR, Smithe RS, Tradwell MC, Comstock CH, Kirk JS, Lee W, et al. The use of second-trimester transvaginal sonography to predict placental previa. *Ultrasound Obstet Gynecol.* 1996;8:337-40.
10. Di Salvo DN, Benson CB, Laing FC, Brown DL, Frates MC, Doubilet PM. Sonographic evaluation of the placental cord insertion site. *AJR Am J roentgenol.* 1998;170:1295-8.