

La descripción de los ovillos neurofibrilares en la enfermedad de Alzheimer

The description of Neurofibrillary Tangles in Alzheimer's disease

José M.^a Pérez Trullen¹

RESUMEN

En 2006, se celebró el centenario de la descripción de los ovillos neurofibrilares por Fuller y Alzheimer en 1906 en la enfermedad de Alzheimer. El objetivo de este artículo es analizar y estudiar la historia de esta descripción haciendo especial referencia a la contribución española mediante la Escuela neuropatológica de S. Ramón y Cajal, representada a través de N. Achúcarro, G. Rodríguez Lafora y M. Gayarre.

Palabras clave: enfermedad de Alzheimer, Cajal, ovillos neurofibrilares.

SUMMARY

Last year was the centennial anniversary of the neurofibrillary tangles first description by Fuller and Alzheimer in 1906 in the Alzheimer's disease. The purpose of this report is to analyze and study the history of this description, especially in relation to Spanish contribution through S. Ramón y Cajal's neuropathological school by means of N. Achúcarro, G. Rodríguez Lafora, and M. Gayarre.

Keys words: Alzheimer's disease, Cajal, neurofibrillary tangles.

Rev Esp Patol 2007; 40 (1): 60-65

INTRODUCCIÓN

Un aspecto anatomopatológico interesante y a la vez controvertido en el estudio de la enfermedad de Alzheimer (EA) es la presencia y características específicas de los ovillos neurofibrilares (NFT), de cuya descripción se celebró el centenario en 2006. Los NFT son formaciones intra-neuronales secundarias a la hiperfosforilación de proteínas tau formando filamentos helicoidales pareados asociados a ubiquitina y son reflejo de la destrucción de microtúbulos y neurofilamentos, manifestando el daño y posterior muerte neuronal. Su análisis pasó a ser ya desde los primeros momentos uno de los objetivos más importantes de la investigación histológica con objeto de poder aportar una luz en el complejo mundo del estudio de las enfermedades mentales e incluso se les llegó a considerar más importantes y específicos de la EA que las placas seniles (PS), dada su menor frecuencia de aparición. Una cuestión importante en el estudio de los NFT fue el papel que jugaban en la causa y el diagnóstico de las enfermedades mentales, especialmente en la demencia.

Las alteraciones neurofibrilares ya fueron descritas por Donaggio (1903) en el frío; Tello y Cajal en reptiles en hibernación, Scarпинi, Marinesco (1904); Gentes (1905); Riva y Balli (1906) y en relación a otros tipos de demencia o enfermedades se habían observado en la psicosis maniaco-depresiva (Ludlum, 1905); en la Parálisis General (Ballet, 1904; Ansalone, 1912) y Schaffer, 1905);

en la demencia pelagrosa (Parhon, 1905); en la demencia senil (Fagnito, 1904) e incluso en ancianos sanos (Ludlum, 1905) y más tarde en el alcoholismo (Hübner, 1909), en la neurosífilis (Lavastine, 1910), en la arteriosclerosis cerebral (Barrett, Bickel; 1910), en la Parálisis Espástica Familiar (Schaffer, 1922), enfermedad de Pick (Gans, 1923), parkinsonismo postencefálico (Lewy, 1925), enfermedad de Tay-Sachs (Marinesco, 1925), esclerosis lateral amiotrófica (van Bogaert, 1926), esclerosis múltiple (Luthy, 1930), rabia (Dantchakoff, 19--; Alberca, 19--), o el cólera asiático (Michailow, 19--).

CENTENARIO

En 2006, se celebra el centenario de la descripción de los NFT en la EA, dado que se considera a Alzheimer como la primera persona que los describió, utilizando la técnica de Bielschowsky (descrita por este autor en 1903), en 1906, en su comunicación al 37^ª *Versammlung Südwestdeutscher Irrenärzte* (1). En este artículo Alzheimer comentaba: «Los preparados, elaborados según el método de plata de Bielschowsky, muestran importantes cambios en las neurofibrillas. En el interior de algunas células, por lo demás aparentemente normales, resaltan una o varias fibrillas por su especial espesor y capacidad de impregnarse. Posteriormente aparecen muchas fibrillas unas junto a otras, modificadas de idéntica manera.

Recibido el 16/5/06. Aceptado el 5/9/06.

¹ Neurología. Hospital Royo Villanova. Zaragoza.
psanzm@aragon.es

Luego se juntan en densos haces que progresivamente alcanzan la superficie de la célula. Finalmente desintegran el núcleo y la célula y solamente un ovillo de fibrillas indica el lugar donde previamente ha existido una neurona [...]. Dado que estas fibrillas se tiñen con otros colorantes que las neurofibrillas normales, tiene que haber tenido lugar una transformación química en la sustancia de las fibrillas. Esta podría ser la causa de que las fibrillas sobreviviesen a la destrucción celular. La transformación de las fibrillas parece acompañarse del depósito en las neuronas de un producto patológico todavía no investigado. Casi 1/4 a 1/3 de todas las neuronas de la corteza cerebral muestran estos cambios».

Sin embargo, fue unos meses antes, en la Reunión de la Asociación Médico-Psicológica Americana (Boston, junio de 1906), cuando Fuller (2), discípulo de Alzheimer, presentó su estudio sobre la descripción de la alteración de las neurofibrillas, tipo NFT, en procesos con deterioro intelectual, entre ellos la mal denominada demencia senil y aunque en todos sus pacientes existían alteraciones vasculocerebrales a nivel histológico, sólo uno de ellos presentaba pequeñas hemorragias cerebrales secundarias a las mismas. Fuller reconoció el mérito de su descripción a Alzheimer ya que su trabajo fue realizado bajo su dirección. De este modo, al inicio de dicha ponencia expresa su agradecimiento a Kraepelin y Alzheimer («Nosotros reconocemos aquí nuestro agradecimiento al Prof. Kraepelin por su amable permiso para usar las facilidades de la Clínica Psiquiátrica de Munich, donde la mayor parte de nuestro trabajo preliminar fue realizado, y también al Dr. Alzheimer, de la misma institución, bajo cuya dirección nosotros comenzamos el estudio de las neurofibrillas»).

En este estudio, Fuller anticipaba también el valor del hallazgo para el diagnóstico de la demencia senil pero indicaba que a pesar de ser típicas del córtex cerebral de dicho proceso no eran específicas del mismo, dado que también se encontraban en otras enfermedades y demencias como previamente hemos señalado. En el mismo sentido se manifestó en 1909 Sarteschi (3), quien también reconoció la importancia de las NFT en su caso a semejanza de los descritos por Alzheimer y Bonfiglio, pero afirmó igualmente que estas lesiones eran inespecíficas.

ORIGEN, ESTRUCTURA Y COMPOSICIÓN DE LOS OVILLOS NEUROFIBRILARES

Con la descripción de los NFT se albergó inicialmente la esperanza, influidos por la corriente de la psiquiatría organicista representada por la Escuela de Munich (Kraepelin-Alzheimer), de que cada enfermedad mental pudiese tener una expresión anatomopatológica definida cuyo estudio facilitase su diagnóstico preciso. Para Fisher (1910), la presencia de NFT no era necesaria para el

diagnóstico de ningún proceso mental, especialmente respecto de la demencia senil y de la demencia presbiónica y para Lowenberg (4) era un hallazgo anatomopatológico no necesario para el diagnóstico de la EA, debido fundamentalmente a la descripción de casos de EA con ausencia de NFT (Alzheimer, 1911; Fuller, 1912; Lowenberg, 1931), por lo que su ausencia no invalidaba el diagnóstico anatomopatológico de EA. Campbell (1907), Barret (1905 y 1910), Ladame (1910), Hamel (1911), Bianchi (1915), Byrnes (1916), Alford (1917), Gibson (1918), Comrie (1924), y otros apoyaron también la inespecificidad de los NFT, cuya presencia no permitía diferenciar, según los criterios neuropatológicos del momento histórico referido, la EA de la demencia senil dado que además estas lesiones podían aparecer también en la demencia vascular e incluso en ancianos sanos.

Un primer planteamiento en el estudio de los NFT fue intentar explicar su origen, estructura y composición. Mientras para Alzheimer los NFT eran resultado de una alteración intrínseca de las neurofibrillas, Bielschowsky (1932) y Dirvy (1934) sostenían que no. Para Bielschowsky existían demasiadas diferencias entre los NFT y las neurofibrillas para asumir la hipótesis de Alzheimer (5).

En estos primeros momentos, una de las hipótesis más aceptadas fue la de Simchowicz (6) quien propuso que los NFT se producían por el depósito e incrustación a nivel de diversas partes del citoplasma neuronal (retículo pericelular, red sincitial de Held, etc.) de una sustancia patológica, derivada de procesos dismetabólicos que ocurrían en elementos del protoplasma neuronal, que explicaría posibles mecanismos secundarios a una degeneración grasa, como se creía en esa época.

Achúcarro (7,8) defendió la participación de la neuroglia en el desarrollo de los NFT, observado más tarde también por Perusini, Sala, Piazza, Bielschowsky y Lafora, pero al no llegar a demostrar la continuidad de las células neuróglas con los propios NFT descartó su origen a partir de una degeneración de las mismas. Achúcarro defendió, tanto en 1910 (9) como en 1914 (7), el papel de la glía en la formación de los NFT, siendo el primero en establecer en 1910 la posibilidad de que los NFT pudieran también originarse a partir de alteraciones fibrilares de la neuroglía, oligodendroglía y neuroglía intersticial, que se confundirían en su fase final con los NFT descritos por Alzheimer en la EA.

Achúcarro (7) comparó las alteraciones fibrilares en la rabia, descritas tanto por Cajal como por él mismo, con los NFT afirmando que éstos eran un fenómeno degenerativo y agónico de las neuronas mediante la incrustación especial de sustancias patológicas que adhiriéndose a las neurofibrillas se hincharían y podrían atacar también a las estructuras neurogliales y no únicamente por alteración neurofibrilar, poniendo en duda la naturaleza neuronal única de los NFT. Sin embargo, posteriormente descartó el origen neuroglial exclusivo.

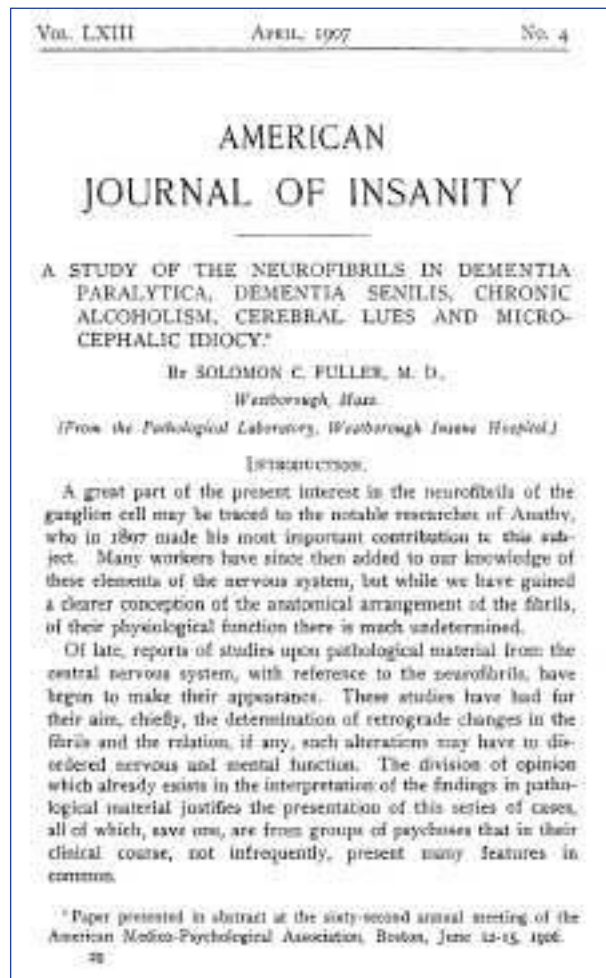


Fig. 1: Portada del artículo de Fuller.

Para Ansaloné (10), los NFT representaban la consecuencia del aglutinamiento neurofibrilar, excluyendo la participación de otros elementos nerviosos especialmente de la glía y de fenómenos externos a los procesos nerviosos, afirmando que el método de Bielschowsky teñía insuficientemente el aparato neurofibrilar de las células sanas y sólo parcialmente el de las alteradas proporcionando imágenes incompletas de estas alteraciones mientras que al usar el IV método de Donaggio permitía ver esta alteración en sus diversos estadios evolutivos.

Para Lafora (11), cuando las neuronas degeneran y desaparecen, no persisten las neurofibrillas que también se desintegran a diferencia de lo que ocurre con los NFT, lo que les justificaría otro origen. Según Lafora (12), la misma substancia irritante que a nivel extracelular ocasionaba las PS, a nivel intracelular daba lugar a los NFT, pudiéndose facilitar la aparición de estas alteraciones por una arteriosclerosis precoz incluso en sujetos jóvenes sin demencia como en su caso de 1912 (13), anticipándose a las hipótesis de Divry (14) para quien los NFT, al igual

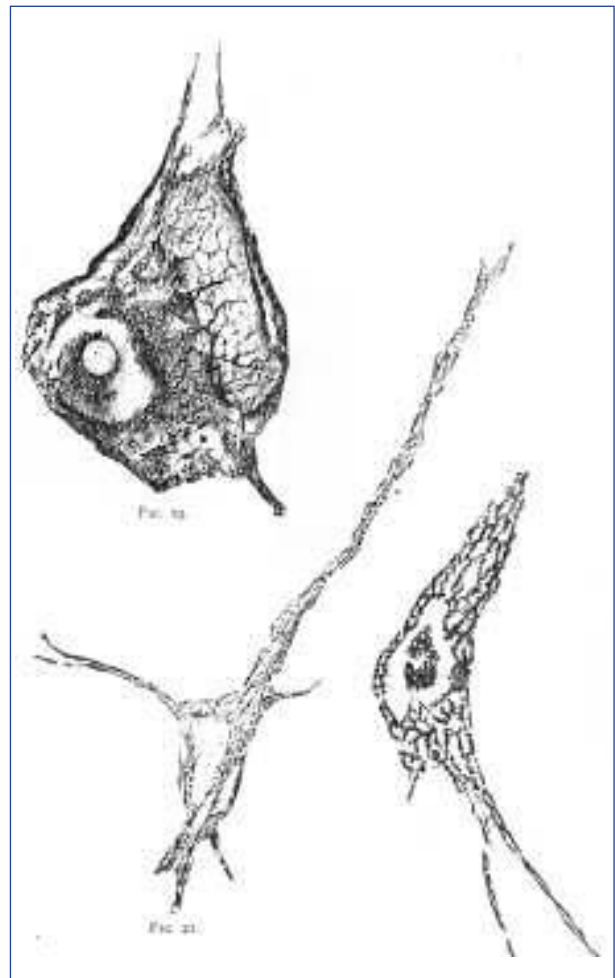


Fig. 2: Alteraciones neurofibrilares en el artículo de Fuller.

que las PS, procedían del amiloide que se depositaba, a partir de los fluidos circulantes, sobre la superficie de las células formando dichas estructuras fibrilares. Otras hipótesis planteadas fueron las de Alexander (15) que sugirió que los NFT se debían a una hipermineralización, la de Giacanelli (16) para quien eran secundarias a una alteración nutritiva o la de Bouman (17) que sostenía que los NFT eran tan sólo un intento de hiperdiferenciación que frecuentemente se observaba en estadios precoces de la regeneración nerviosa tras una lesión.

PLACAS SENILES Y OVILLOS NEUROFIBRILARES

Inicialmente se consideró que los NFT eran un tipo de lesión que se asociaba necesariamente a la presencia de placas seniles, apareciendo únicamente en los casos de EA, especialmente entre las formas graves, en los que existían PS y siempre en una proporción menor que éstas (18), relacionándose con la involución senil del cerebro.

En línea con la hipótesis de Alzheimer, primero Bonfiglio (19) en 1908 y más tarde Barrett (20) en 1910 correlacionaron claramente las PS con los NFT aunque posteriormente diversos investigadores manifestaron un desconocimiento sobre la existencia de alguna correlación entre las PS y los NFT.

Para Pons (21), fuera de la senilidad eran más frecuentes los NFT que las PS y para Grunthal (1928) existía un paralelismo en la EA entre las PS, los NFT y la proliferación neuroglial.

En 1994 Hyman (22) y Mann (23) establecieron una correlación entre los NFT, la pérdida neuronal, el inicio presenil y la severidad de la EA, especialmente un peor pronóstico y un predominio en la clínica de mioclonías (24), que no observó para las PS.

Sin embargo, los hallazgos de Gellerstedt (25), quien encontró en 1933 PS y NFT en el 84% de 50 ancianos no demenciados, de lo que dedujo que no era la presencia de estas alteraciones las que determinaban la demencia sino que las diferencias entre el envejecimiento normal y el patológico era una cuestión más cuantitativa que cualitativa y de localización (allocórtex en los ancianos sanos e isocórtex en los demenciados). Más tarde, se observó que podrían aparecer en pacientes con manifestaciones clínicas de demencia y sin PS como el caso de 1932 de Fenyés (26) encontró NFT en el tronco del encéfalo (TE) de un paciente de 28 años sin EA ni PS lo que demostraba que su presencia no iba necesariamente ligada a las PS ni incluso a una determinada edad, enfermedad neurológica o demencia.

Para Bonfiglio (27) la existencia de NFT era imprescindible para el diagnóstico de la EA, especialmente tras la descripción de casos con NFT en ausencia de PS. Lafora (13) el primer español que observó NFT en ausencia de PS, hecho que se explicaría por una mayor predisposición al deterioro mental, al igual que ocurría en los casos sin PS ni NFT y con demencia, en los cuales la clínica podía preceder a veces a las alteraciones neuropatológicas, ya que la excesiva presencia de estos rasgos permitía afirmar la existencia de una demencia pero la ausencia de los mismos no justificaría que se negase dicho proceso (11).

En 1992, Sumi (28) describió una forma familiar y presenil de demencia con rasgos clínicos muy parecidos a la EA pero asociados a un cuadro psicótico pseudoesquizofrénico que presentaba anatomopatológicamente NFT y ausencia de PS.

Debido a esta disparidad de hallazgos no es extraño que en 1988 Harada (29) volviese a considerar la inespecificidad de los NFT, dado que no sólo aparecen en el envejecimiento fisiológico sino también en otras muchas enfermedades neurológicas diferentes de la EA como la demencia pugilística (Corsellis, 1973), síndrome de Steele-Richardson-Olszewski (Steele, 1964), ELA-Parkinson-demencia de Guam (Hirano, 1961), demencia vascular, síndrome de Down y intoxicación por plomo,

enfermedad de Hallervorden-Spatz, esclerosis tuberosa, ELA, encefalitis crónica, leucodistrofia metacromática, encefalitis crónicas, rabia, etc., pudiendo por el contrario no existir NFT en pacientes típicos con EA como en los casos descritos previamente por Alzheimer (1911), Fuller (1912), Lowenberg (1931), etc.

CONTRIBUCIÓN ESPAÑOLA

Hasta la descripción en 1927 por Giacanelli (16) y en 1932 por Fenyés (26) de los NFT a nivel extracerebral (médula espinal y TE), se pensaba que eran unas lesiones limitadas exclusivamente al córtex cerebral pero posteriormente se observó que aunque tenían un claro predominio cortical podían aparecer también a nivel extracortical. Sin embargo, fue Lafora (30) la primera persona que en 1917, 10 años antes que Giacanelli, describió los NFT fuera del córtex cerebral, a nivel del cerebelo.

Como hemos visto, la contribución española al estudio de los NFT fue muy importante. Achúcarro y Lafora, debido a su formación, primero neurohistológica y más tarde neuropatológica, contribuyeron significativamente al conocimiento de las características neuropatológicas del cerebro de estos pacientes. Su espíritu crítico les obligó a analizar y dar sus propias explicaciones a algunos de los fenómenos descritos por Alzheimer y otros miembros de su Escuela, llegando a disentir, como hemos visto, del propio Alzheimer, especialmente en lo que respecta al análisis de los NFT y de las alteraciones asociadas a los mismos (7). Achúcarro fue el primer español en describir, en 1910, los NFT en un paciente con EA (9).

DENOMINACIONES

Los NFT han recibido diversos nombres como «ovillo de neurofibrillas» (Alzheimer, 1907); «proliferación fibrilar de fibras gruesas» (Fischer, 1907), «alteración neurofibrilar en remolino» (Cerletti, 1908), «alteración en fibras gruesas» (Bonfiglio, 1908), «neurofibrillas intracelulares» (Barrett, 1910), «proceso celular en madeja» (Bielschowsky, 1911), «ovillos de Alzheimer» (Lafora, 1911), «alteración fibrilar de Alzheimer» (Spielmeyer, 1911), «alteración neurofibrilar de Alzheimer» (Simchowicz, 1911), «alteración de Alzheimer» (Ziveri, 1912), «degeneración de Alzheimer», «degeneración neurofibrilar intracelular de Alzheimer» (Fuller, 1912), «alteraciones neurofibrilares intracelulares de Alzheimer» (Tiffany, 1913), «lesión celular de Alzheimer» (Achúcarro, 1914), «alteración neurofibrilar en remolino de Alzheimer» (*Alterazione vorticosa delle neurofibrille di Alzheimer*) (Battistessa, 1922), «degeneración en remolino de Alzheimer» (Giacanelli, 1927), «cambios neurofibrilares de Alzheimer» (Lowenberg,

1931), «modificaciones o alteraciones fibrilares de Alzheimer» (Delay, 1955), «degeneración neurofibrilar de Alzheimer» (Pons, 1958), «lesión intracelular de Alzheimer» (Ey, 1992), entre otras.

Como se observa, todos estos autores reconocían de forma clara el mérito de Alzheimer, incluso el propio Alzheimer (31) en la descripción de su segundo caso en 1911, el cual no presentaba NFT y sí abundantes PS, como confirmó posteriormente Graeber (32), afirma que el cerebro del paciente «no mostraba ni una sola neurona con la degeneración fibrilar *que yo mismo describí*».

Este segundo caso de Alois, en el que paradójicamente salen dibujados unos NFT que corresponden a su primer caso (Auguste D) (33), correspondería a lo que actualmente se considera demencia tipo EA sólo PS que ha sido descrita como un subtipo de EA (34) pero más benigna, de inicio más tardío, menos deterioro y evolución más lenta, representando el 10-25% de los casos de EA estudiados anatomopatológicamente aunque también se ha considerado que podría ser una variante de enfermedad de cuerpos de Lewy (35). Para Alzheimer, estos casos con sólo PS pero no NFT eran la misma enfermedad (36). En 1993 Hansen (37) sugirió una estrecha relación entre la EA solo PS, que en sus trabajos suponía un 6,1% de los casos y la enfermedad de cuerpos de Lewy, acuñando el término «variante cuerpos de Lewy» de la EA.

TÉCNICAS

Las técnicas más frecuentemente empleadas en el estudio de los NFT fueron las de cloruro de oro de Ramón y Cajal (método aconsejado por Achúcarro y Lafora), el método de Apathy, de Bethe, de Nissl, Río-Hortega, Levaditi, Braunmühl, el IV método de Donaggio y sobre todo el de Bielschowsky que fue el usado por Alzheimer.

En 1963, Kidd (38) por un lado y Terry (39) por otro, realizaron un estudio ultraestructural de los NFT e identificaron los componentes filamentosos periódicos de estos NFT. Pero mientras Kidd estableció que eran filamentos helicoidales pareados, Terry pensó que se trataba de microtúbulos retorcidos. Más tarde, Wisniewski (40), un colaborador de Terry, confirmó los hallazgos de Kidd desarrollando un modelo tridimensional y finalmente en 1985 se identificó el material de los filamentos helicoidales pareados como proteína tau (41).

El resto de la historia ya es más conocido.

AGRADECIMIENTOS

A la Dra. P. Sanz Moncasi del servicio de Anatomía Patológica por la amable corrección y sugerencias a este artículo.

BIBLIOGRAFÍA

1. Alzheimer A. Über eine eigenartige Erkrankung der Hirnrinde. *Allg Z Psychiat* 1907; 64: 146-8.
2. Fuller S. A study of the neurofibrils in dementia paralytica, dementia senilis, chronic alcoholism, cerebral lues and microcephalic idiocy. *American Medico-Psychological Association*. June 12-15. 1906.
3. Sarteschi U. Contributo all'istologia patologica della presbifrenia. *Riv Sperim Freniat* 1909; 35: 464-85.
4. Lowenberg K, Rothschild D. Alzheimer's disease. Its occurrence on the basis of a variety of etiologic factors. *Am J Psychiat* 1931-32; 11: 269-87.
5. Berchtold NC, Cotman CW. Evolution in the conceptualization of dementia and Alzheimer's disease: greco-roman period to the 1960s. *Neurobiol Aging* 1998; 19: 173-89.
6. Simchowicz T. Histologische Studien über die senile Dementia. *Histolog Histopatholog Arbeit* 1911; 4: 267-444.
7. Achúcarro N, Gayarre M. Contribución al estudio de la neuroglía en la corteza de la demencia senil y su participación en la alteración celular de Alzheimer. *Trab Lab Invest Biol Univ Madrid* 1914; 12: 67-83.
8. Achúcarro N, Gayarre M. La corteza cerebral en la demencia parálitica con el nuevo método del oro y sublimado de Cajal. *Trab Lab Invest Biol Univ Madrid* 1914; 12: 1-83.
9. Achúcarro N. Some pathological findings in the neuroglia and in the ganglion cells of the cortex in senile conditions. *Bull Gov Hosp Insane (Washington)* 1910; 2: 81-90.
10. Ansalone G. Contributo alla istologia patologica delle forme atipiche di demenza senile. *Atti del IV Congresso della Società Italiana di Neurologia*. Firenze 17-19 Aprile 1914.
11. Lafora GR. Progresos en la histopatología de la senilidad. *Arch Neurobiol* 1954; 17: 43-74.
12. Lafora G. R. Neoformaciones dendríticas en las neuronas y alteraciones de la neuroglía en el perro senil. *Trab Lab Invest Biol Univ Madrid* 1914; 12: 39-53.
13. Lafora GR. Zur Frage des normalen und pathologischen Senium und der Pathologie der Senilität. *Zeitsch Ges Neurol Psychiat* 1912; 13: 469-80.
14. Divry P. De la nature de l'altération fibrillaire d'Alzheimer. *J Belge Neurol Psychiat* 1934; 34: 197-201.
15. Alexander L, Looney JM. Physicochemical properties of brain, especially in senile dementia and cerebral edema. *Arch. Neurol. Psychiat* 1938; 40: 877-902.
16. Giacanelli V. Rilievi istopatologici nuovi e considerazioni sulla presbifrenia. *Ann Osp Psychiat (Perugia)* 1927; 21: 23-75.
17. Bouman L. Senile plaques. *Brain*. 1934; 57: 128-42.
18. Perusini G. Sul valore nosografico di alcuni reperti istopatologici caratteristici per la senilità. II. L'alterazione delle neurofibrille descritte dall'Alzheimer. *Riv Ital Neuropatol, Psychiatr Elettrotterap* 1911; 4: 193-206.
19. Bonfiglio F. Di speciali riperti in un caso di probabile sifilide cerebrale. *Riv Sperim Freniatr* 1908; XXXIV: 196-206.
20. Barrett A. Degenerations of intracellular neurofibrils with miliary gliosis in psychoses of the senile period. *Am J Insan* 1910-11; 67: 503-16.
21. Pons Bartran R. Contribución al estudio de las demencias preseniles (enfermedad de Alzheimer y Pick). Tesis Doctoral. Facultad de Medicina. Barcelona. 1958.

22. Hyman B, Gomez Isla T. Alzheimer's disease is a laminar, regional and neural system specific disease, not a global brain disease. *Neurobiol Aging* 1994; 15: 353-4.
23. Mann D. Pathological correlates of dementia in Alzheimer's disease. *Aging* 1994; 15: 357-60.
24. Stern Y, Mayeux R, Sano M, Hauser W, Bush T. Predictors of disease course in patients with probable Alzheimer's disease. *Neurology* 1987; 37: 1649-53.
25. Gellerstedt N. Zur kenntnis der hirnerkrankungen bei der normalen altersinvolution. *Upsala Läkareförenings Förhandlingar*. 1933; 38: 193-408.
26. Fenyes I. Alzheimer fibrillary changes in the brain stem of a patient aged 28 with a postencephalitic condition. *Arch F Psychiat* 1932; 96: 700.
27. Bonfiglio F. Circa la diagnosi clinica dell'atrofia cerebrale circoscritta di Pick e della malattia di Alzheimer-Perusini (con presentazione di tre malate). *Boll Acc Med Roma* 1926; 52: 214-29.
28. Sumi SM, Bird T, Nochlin D, Raskind M. Familial pre-senile dementia with psychosis associated with cortical neurofibrillary tangles and degeneration of the amigdala. *Neurology* 1992; 42: 120-7.
29. Harada K, Kricke W, Mancardi J, et al. Alzheimer's tangles in sudanophilic leukodystrophy. *Neurology* 1988; 38: 55-9.
30. Lafora GR. Estado actual de la histopatología del sistema nervioso. *Los Progresos de la Clínica* 1917; 9: 1-31.
31. Alzheimer A. Über eigenartige krankheitsfälle des späteren alters. *Zeitschr Ges Neurol Psychiat* 1911; 4: 356-85 (123,205).
32. Graeber M, Kösel S, Egensperger R, et al. Rediscovery of the case described by Alois Alzheimer in 1911: historical, histological and molecular genetic analysis. *Neurogenetics* 1997; 1: 73-80.
33. Maurer K, Volk S, Gerbaldo H, Auguste D and Alzheimer's disease. *Lancet* 1997; 349: 1546-9.
34. Terry R, Hansen L, De Teresa R, Davies P, Tobias H, Katzman R. Senile dementia of the Alzheimer type without neocortical neurofibrillary tangles. *J Neuropathol Exp Neurol* 1987; 46: 262-8.
35. Klünemann H, Fronhöfer W, Wurster H, Fischer W, Ibach B, Klein H. Alzheimer's second patient: Johann F. and his family. *Ann Neurol* 2002; 52: 520-3.
36. Möller HJ, Graeber M.B. The case described by Alois Alzheimer in 1911. *Eur Arch Psychiatr Clin Neurosci* 1998; 248: 111-22.
37. Hansen LA, Masliah E, Galasko D, Terry RD. Plaque-only Alzheimer disease is usually the Lewy body variant, and viceversa. *J Neuropathol Exp Neurol* 1993; 52: 648-54.
38. Kidd M. Paired helical filaments in electron microscopy in Alzheimer's disease. *Nature* 1963; 197: 192-3.
39. Terry RD. Neurofibrillary tangles in Alzheimer's disease. *J Neuropathol Exp Neurol* 1963; 22: 629-42.
40. Wisniewski H, Narang H, Terry R. Neurofibrillary tangles of paired helical filaments. *J Neurol Sci* 1976; 27: 173-81.
41. Brion J, Passareiro H, Nuñez J, et al. Immunological detection of tau protein in neurofibrillary tangles of Alzheimer's disease. *Arch Biol* 1985; 96: 229-35.