

Expresión de pRb, p53 y bcl-2 en el carcinoma de células transicionales de bajo grado no infiltrante (pTa) de la vejiga urinaria

Rb, p53 and bcl-2 expression in non-infiltrating (pTa) low grade transitional cell carcinomas of the urinary bladder

José I. López¹, Javier González², Javier Angulo³

RESUMEN

Antecedentes: En la actualidad, el carcinoma urotelial superficial es la forma más frecuente de cáncer vesical, pero su evolución clínica es difícil de prever. Teniendo en cuenta que una parte de estos tumores evolucionan a enfermedad infiltrante, el patólogo se encuentra a menudo ante el dilema irresoluble de anunciar cuales son los casos que van a ir mal. En este trabajo se intenta identificar qué carcinomas pTa de vejiga se van a comportar agresivamente en base a la expresión de marcadores inmunohistoquímicos de uso común. **Métodos:** Se analiza un total de 27 carcinomas vesicales pTa que fueron seleccionados de manera estricta y con más de 5 años de seguimiento. Se valoran los datos clínicos, los criterios histológicos clásicos y el patrón de tinción con anticuerpos para Rb, p53 y bcl-2. **Resultados:** La media de edad fue de 64,3 años y el ratio varón/mujer de 4,5:1. La mayoría de los casos fueron G1 (22 casos, 81%). Se detectó recurrencia en 18 casos (67%) y progresión a pT1 en 8 (30%). En 10 casos (37%) la expresión de p53 fue positiva y en 11 (40,7%) hubo pérdida de la expresión de proteína Rb. El marcaje con bcl-2 fue focalmente positivo en 5 casos (18,5%). La expresión de bcl-2 se asoció a progresión del tumor hacia pT1 (test de Fisher, $p=0,02$). El intervalo libre de recurrencia en los casos con pérdida de Rb fue significativamente menor que en los que la expresión se mantuvo (log-rank, $p=0,036$). La expresión de p53 no resultó significativa ni para la recurrencia ni para la progresión. **Discusión:** La pérdida en la expresión de Rb y la expresión de bcl-2 pueden ayudar a discernir qué grupo de carcinomas uroteliales pTa van a van a recurrir más precozmente o van a progresar en estadio. Dicha información puede ser útil para el urólogo a la hora de tratar de manera adecuada e individualizada a estos pacientes.

Palabras Clave: Carcinoma urotelial superficial, carcinoma intraepitelial papilar de bajo grado, inmunohistoquímica, clasificación TNM, pronóstico.

SUMMARY

Background: Superficial carcinoma is nowadays the most frequent form of bladder cancer, but its clinical evolution is difficult to predict. The prediction of which of these cases will behave bad is a continuous challenge for the pathologist. The present paper tries to identify the subset of pTa carcinomas that will pursue a bad clinical course by analysing the expression of several immunohistochemical routine markers. **Methods:** Twenty seven pTa carcinomas with more than 5 years of follow up were analysed. Aside from clinical and classical histopathological criteria, Rb, p53, and bcl-2 expression was studied. **Results:** Average age was 64.3 years and male/female ratio 4.5/1. Most cases were G1 (22 cases, 81%). Tumour recurrence was detected in 18 cases (67%) and progression to pT1 in 8 cases (30%). Ten cases (37%) showed positive immunostaining for p53 and 11 cases (40.7%) had loss for Rb expression. The immunostaining with bcl-2 was focally positive in 5 cases (18.5%). Bcl-2 expression was associated with tumour progression to pT1 (Fisher's test, $p=0.02$). Recurrence-free interval in Rb negative cases was shorter than in Rb positive ones (log rank, $p=0.036$). p53 had not significant associations. **Discussion:** Loss of Rb expression and bcl-2 expression may help to predict which pTa carcinomas will behave aggressively. This information is crucial for choosing the best treatment modality in every patient.

Key Words: Superficial bladder cancer, intraepithelial low grade bladder cancer, TNM classification, immunohistochemistry, prognosis.

Rev Esp Patol 2006; 39 (3): 149-154

Recibido el 20/7/06. Aceptado el 5/9/06.

¹ Servicio de Anatomía Patológica, Hospital de Basurto, Universidad del País Vasco (EHU/UPV), Bilbao, Bizkaia.

² Servicio de Urología, Hospital Príncipe de Asturias, Universidad de Alcalá, Alcalá de Henares, Madrid.

³ Servicio de Urología, Hospital Universitario de Getafe, Getafe, Madrid.

ilopez@hbas.osakidetza.net

INTRODUCCIÓN

El pronóstico de los pacientes con cáncer vesical se encuentra en relación directa con el estadio y con el grado del tumor (1). La mayoría de los estudios acerca del carcinoma de células transicionales superficial revela que el riesgo de desarrollo de enfermedad infiltrante parece mínimo para los pacientes con tumores pTa primarios (papilares no infiltrantes), oscilando según las series entre el 4-10% a los cinco años del seguimiento. Sin embargo, el riesgo de progresión se incrementa a cifras de hasta el 25-30% para tumores pT1 que infiltran el tejido conectivo subepitelial (2-5).

La multifocalidad, el grado, el tamaño tumoral y la confirmación de recurrencia constituyen varios de los factores de riesgo clínico-patológicos para el desarrollo de recurrencia de cáncer vesical superficial (5-7). Recientemente, el índice de expresión de Ki-67 ha sido propuesto como un factor predictivo independiente para la recurrencia de estos casos (6,8), pero los resultados de dicho análisis incluyen tanto las lesiones pTa como pT1.

Existen resultados contradictorios en la literatura acerca del significado de la detección inmunohistoquímica de p53 en el carcinoma de células transicionales no infiltrante. La prevalencia de la expresión de proteína p53 en esta población es variable. El rango oscila desde el 0% (9) hasta un máximo del 54% para los tumores pTa (10). Por otro lado, la sobreexpresión de p53 parece duplicarse en los tumores pT1 frente a los tumores pTa (11). La mayor parte de las series no diferencian ambos tipos de lesiones, y es fácilmente adivinable una carencia de uniformidad metodológica en esta distinción. En términos generales, la expresión alterada de p53 se correlaciona con la recurrencia tumoral, la progresión, y el descenso en la supervivencia de los tumores pT1 (11), pero dicha expresión parece de poco o ningún valor pronóstico a la hora de predecir la recurrencia tumoral o la progresión en los tumores pTa (11). En este sentido, el significado pronóstico de la expresión de bcl-2 también es controvertido (8).

Otros estudios han evaluado la expresión de pRb en estos tumores mediante tinción inmunohistoquímica. La pérdida de la expresión de proteína Rb en el cáncer vesical se correlaciona con la pérdida de heterozigosidad del locus Rb y por tanto con la pérdida de la función de dicha proteína que puede asociarse a un aumento en la agresividad biológica de los mismos (12). En esta línea se ha investigado acerca de si la expresión alterada de proteína Rb podría considerarse un marcador de progresión tumoral en los tumores pT1 (13,14). Sin embargo, los únicos datos disponibles sobre enfermedad superficial son la relativamente baja prevalencia de la pérdida de Rb y la tendencia a la recurrencia precoz de los tumores pTa/pT1 que no expresan Rb, sin alcanzar estos datos la significación estadística (15).

Hemos estudiado la significación pronóstica de la expresión inmunohistoquímica de p53, bcl-2 y proteína Rb a la hora de predecir el grado de recurrencia y progresión en una población de carcinomas de células transicionales primarios unifocales de la vejiga, no asociados a carcinoma in situ, con el objetivo de describir el perfil de la enfermedad pTa.

MATERIAL Y MÉTODOS

Se seleccionaron 27 casos de una serie de 560 pacientes diagnosticados de carcinoma de células transicionales superficial (pTa-pT1) procedentes de los archivos quirúrgicos de dos instituciones (Hospital de Basurto y Hospital Príncipe de Asturias). La selección fue realizada por el mismo patólogo en base a criterios estrictos: resección transuretral completa, conservación tisular óptima, evidencia indudable de no invasión (pTa) del tejido conectivo subepitelial, ausencia de carcinoma in situ asociado, ausencia de historia previa de carcinoma urotelial, y seguimiento clínico adecuado mayor de 5 años. En ninguno de los casos se había administrado previamente terapia intravesical adyuvante.

El estudio inmunohistoquímico se llevó a cabo en el Servicio de Anatomía Patológica del Hospital de Basurto, siguiendo procedimientos rutinarios. Se emplearon anticuerpos anti-p53 (Biogenex, dilución 1:5000), anti-bcl-2 (Novocastra, dilución 1:80) y anti-Rb (Novocastra, dilución 1:200). Se utilizaron controles positivos y negativos. Se valoraron los resultados de manera semicuantitativa, tanto para el número de células marcadas como para la intensidad de la tinción (0,1+,2+,3+). Todos los pacientes fueron seguidos conforme a un algoritmo de cistoscopias de seguimiento a intervalos de tres meses durante dos años, a intervalos de 6 meses durante los siguientes tres años, y posteriormente con carácter anual.

Siempre que se constataba recurrencia o progresión tumoral, éstas se registraban. La proporción de tumores que recurrían o progresaban en cada categoría definida por la expresión de cada uno de los marcadores fue comparada mediante el test de Fisher. La relación entre la expresión de cada uno de los marcadores y el tiempo transcurrido hasta la primera recurrencia fue analizada mediante la prueba de Kaplan-Meier de recurrencia-espacio temporal libre de enfermedad. El test log-rank fue empleado para valorar la diferencia entre las curvas.

RESULTADOS

En todos los casos se trató de lesiones papilares intraepiteliales pTa (fig. 1) sin carcinoma in situ asociado. El grado histológico fue G1 en 22 de los casos (81%) y G2 en 5 (19%). La media de edad fue de 64.3 años y el

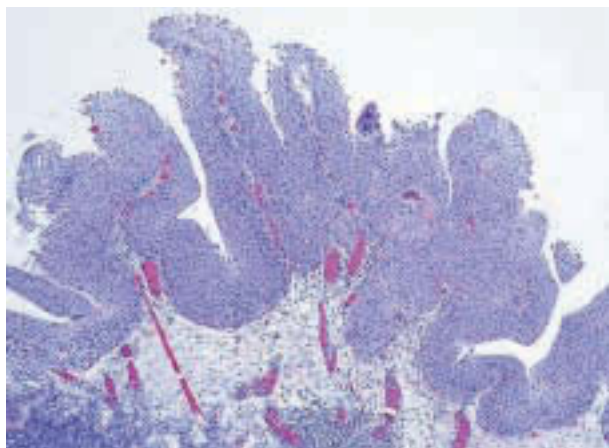


Fig. 1: Imagen histológica panorámica de un carcinoma de células transicionales de bajo grado no infiltrante (pTa) mostrando su arquitectura y celularidad característica (HE, x40).

ratio varón/mujer de 4,5:1. En la resección inicial, la mayor parte de los tumores fue único (78%) objetivándose un tamaño inferior a 3 centímetros en el 85% de los casos. Dieciocho casos (67%) recurrieron y 8 (30%) progresaron a pT1. La media de seguimiento para los casos en los que no se objetivó recurrencia fue de 70,1 meses (I.C. 62-83).

En diez casos (37%) se encontró positividad para p53 (definida por valores superiores al 20% de células positivas) (Fig. 2A) y 11 (40,7%) mostraron pérdida de la expresión de proteína Rb (definida por valores inferiores al 10% de células positivas) (fig. 2B). Se observó positividad focal en células basales para bcl-2 en 5 de los casos (en cuatro 1+, y en un caso 2+) (fig. 2C).

El estudio estadístico demostró una tendencia cercana a la significación para recurrencia tumoral en aquellos casos en los que se había previamente constatado la pérdida de la expresión de proteína Rb (test de Fisher, $p=0,06$). Tampoco hubo asociación estadística entre el grado y los niveles de bcl-2 y p53, en relación con la recurrencia.

Los tumores bcl-2 positivos mostraron un mayor índice de progresión (test de Fisher, $p=0,02$). La progresión no se asoció, sin embargo, a alteraciones en la expresión de proteína Rb, a la expresión p53, ni al grado tumoral.

La tasa de recurrencia a 5 años en este grupo de tumores fue del 65% y permaneció constante después del estudio. Es de reseñar que casi el 20% recurrió en el primer año, pero esta recurrencia precoz no se relacionó con el grado tumoral, la expresión de p53, ni con la expresión basal de bcl-2 (las tasas libres de recurrencia oscilan entre el 80 y 82% en cada uno de los grupos). Por el contrario, la pérdida de la expresión de Rb puede constituir un marcador de recurrencia precoz, ya que el 94% de los casos positivos para expresión de Rb no recurren durante el primer año, a diferencia de lo que ocurre con

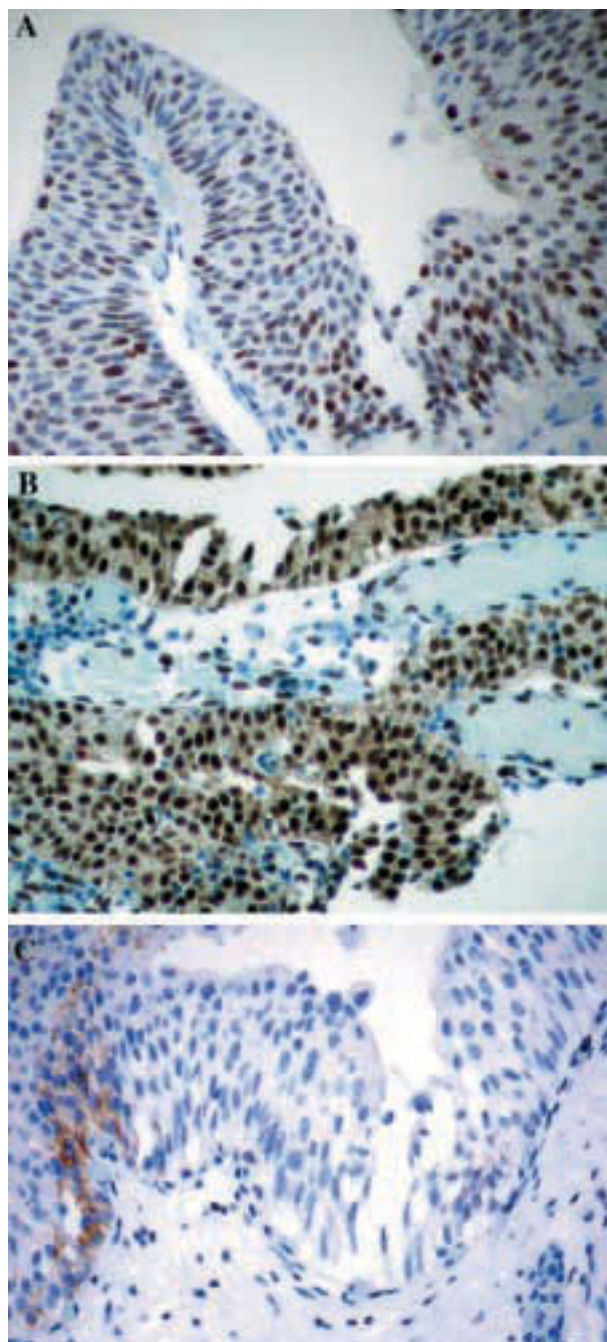


Fig. 2: Expresión de p53 (A), retinoblastoma (B) y bcl-2 (C) en las células transicionales. (x250).

el 64% de los negativos. A 5 años, el 46% de los casos positivos y el 18% de los casos negativos con Rb no recurrieron, confirmando que el intervalo libre de recurrencia en los casos en los que se había perdido la expresión de Rb era significativamente menor que en aquellos casos en los que la expresión de Rb permanecía inalterada (log-rank test, $p=0,036$) (fig. 3).

No puede decirse lo mismo para la expresión de p53. A cinco años, el 40% de los casos con expresión positi-

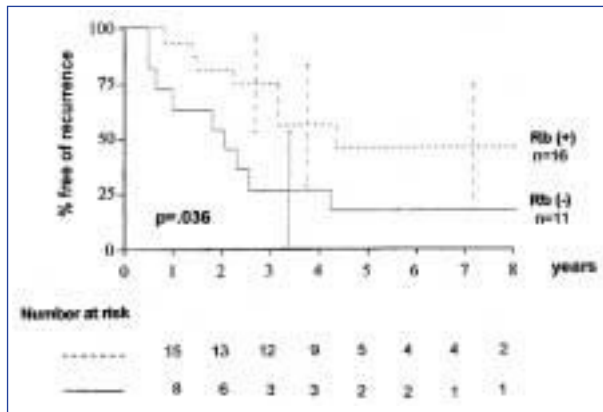


Fig. 3: Curvas de intervalo de recurrencia respecto de la expresión de pRb.

va y el 27% de los casos con expresión negativa no mostraron recurrencia, no demostrándose diferencias significativas en el periodo libre de recurrencia (log-rank-test, $p=0,81$). En esta serie no se observó relación entre la pérdida de Rb y la acumulación de p53 (χ^2 , $p=0,52$).

Por último, se observó positividad focal con bcl-2 en células basales sólo en 5 casos, y ésta no se relacionó con la expresión de p53 (test exacto de Fisher, $p=0,6$). Cuatro de estos casos progresaron en los primeros tres años de seguimiento (test exacto de Fisher, $p=0,02$). A pesar del reducido número de casos, este hallazgo puede representar en el futuro un marcador de tumores pTa con elevado riesgo de progresión.

DISCUSIÓN

La pérdida de la expresión del gen del retinoblastoma (Rb) se ha considerado un marcador de mal pronóstico en el cáncer vesical infiltrante. Por un lado, se ha documentado una estrecha relación entre la pérdida de heterocigosidad en el locus Rb y la pérdida en la expresión de proteína Rb en el cáncer de vejiga (12,16); por otro lado, existe una elevada frecuencia de pérdida de proteína Rb en relación con la infiltración muscular y el incremento del estadio tumoral (13,14,17). Esta frecuencia incrementada de pérdida de Rb en los casos de alto grado y estadio sugieren que la pérdida de Rb se relaciona más con la progresión tumoral que con su inicio (12).

Sin embargo, al menos en algunos casos, la pérdida de Rb puede ocurrir como un acontecimiento precoz en el inicio del desarrollo tumoral (18). El presente estudio revela que un número significativo de carcinomas de células transicionales de bajo grado no infiltrantes no expresan proteína Rb, así como que estos tumores tienden a recurrir con mayor frecuencia y precocidad que el resto. Este hallazgo se encuentra en consonancia con la observación de que un tumor vesical puede desarrollarse

como una segunda neoplasia maligna en pacientes con retinoblastoma (19) y, por lo tanto, que la pérdida de Rb podría constituir el acontecimiento inicial en el carcinoma de células transicionales.

Los estudios previos que hacen referencia a la expresión de oncogenes supresores en el cáncer de vejiga superficial siempre incluyen una mezcla de tumores primarios y de recurrencias. Otras limitaciones de estos trabajos son, por un lado, que el número de carcinomas pTa es casi siempre muy pequeño y, por otro, que los tumores pTa y pT1 no se estudian por separado. Además, otras variables clásicas como el grado y estadio tumorales, la asociación a carcinoma in situ, y la respuesta al tratamiento no se han tenido siempre en cuenta.

En este trabajo se ha seleccionado una población homogénea de carcinomas de células transicionales no infiltrantes, de bajo grado y no asociados a carcinoma in situ, para evaluar el papel de genes supresores como predictores de recurrencia y progresión en los estadios más precoces de la neoplasia papilar, con bajo riesgo de muerte. Se ha detectado una mayor supresión en la expresión de Rb que en aquellas series que incluyen una mezcla de casos pTa/pT1 (15,20). Los casos incluidos en este estudio fueron elegidos siguiendo estrictos criterios diagnósticos de pTa cuyo material estuviese en perfecto estado y sin artefactos que pudieran distorsionar el estudio. La pérdida de expresión Rb también aparece asociada con un riesgo incrementado de recurrencia precoz en una serie prospectiva de 74 casos pTa/pT1 estudiados por Têtu et al. (15). Sin embargo el seguimiento era muy escaso (30 meses) y la diferencia en el periodo de supervivencia libre de recurrencia no demostró diferencias significativas (15).

Los datos acerca del valor predictivo de p53 en el carcinoma pTa son también contradictorios. Las mutaciones del gen p53 se asocian a menudo con carcinomas de células transicionales infiltrantes de alto grado, pero son relativamente infrecuentes en tumores superficiales de bajo grado. Basado en esta premisa se ha propuesto que la mutación en la proteína p53 se encuentra involucrada en la progresión de tumores superficiales pT1 a formas tumorales músculo invasoras (21,22). En términos generales, la expresión alterada de p53 se correlaciona con progresión tumoral y con la disminución de la supervivencia en los cánceres de vejiga pTa/pT1 (11), y este efecto negativo de la sobreexpresión nuclear de p53 parece mostrar un efecto sinérgico con la no expresión de la proteína Rb en términos de progresión y supervivencia (20). A propósito de los tumores superficiales de células transicionales, Têtu et al (15) revelaron también que las mutaciones de p53 están relacionadas con la recurrencia precoz. Sin embargo, las series que exclusiva o principalmente están compuestas de tumores pTa de bajo grado son incapaces de confirmar el valor pronóstico de la mutación de p53 a la hora de predecir la recidiva o la pro-

gresión (7,8), y esto último concuerda con nuestros resultados.

El protooncogén bcl-2 favorece la viabilidad de las células tumorales mediante la supresión de la apoptosis. Bcl-2 puede expresarse en las células basales del urotelio normal, en la displasia urotelial y en los carcinomas de células transicionales de bajo grado (23,24). La distribución no basal de bcl-2 se ha descrito también en cánceres de vejiga avanzados y de alto grado, pero este hallazgo no parece relacionado con el grado o con el estadio tumoral (10). En nuestro trabajo hemos detectado una distribución basal focal en una baja proporción de tumores pTa y, a pesar del limitado número de casos en nuestra serie, este hecho parece relacionado con una tendencia a la recurrencia precoz, y lo que es más interesante, con un mayor riesgo de progresión tumoral a pT1. Por supuesto estos hechos necesitan confirmación en series prospectivas de mayor tamaño pero pueden servir como marcador pronóstico en ausencia de otros marcadores para los carcinomas pTa.

Concluimos que la pérdida de expresión de Rb y la expresión basal bcl-2 puede ayudar a seleccionar una población de comportamiento desfavorable a largo plazo en los carcinomas pTa de vejiga urinaria. La pérdida de la expresión de Rb se asocia tanto a elevado riesgo de recurrencia como a un intervalo libre de recurrencia sensiblemente más corto. Por lo tanto, la expresión basal de bcl-2 puede seleccionar la población de alto riesgo de progresión tumoral. Los criterios clásicos como el grado o el tamaño no son capaces de precisar el potencial biológico de estas lesiones. Pensamos que los criterios inmunohistoquímicos pueden ser utilizados para definir a los carcinomas pTa que desde el punto de vista clínico deben ser seguidos de una forma más cercana y que posiblemente deban ser tratados con quimioterapia vesical adyuvante.

BIBLIOGRAFÍA

- Angulo JC, Lopez JI, Flores N, Toledo JD. The value of tumour spread, grading and growth pattern as morphological predictive parameters in bladder carcinoma. A critical revision of the 1987 TNM classification. *J Cancer Res Clin Oncol* 1993; 119: 578-93.
- Prout GR Jr, Bassil B, Griffin P. The treated histories of patients with Ta grade 1 transitional-cell carcinoma of the bladder. *Arch Surg* 1986; 121: 1463-8.
- Lutzeyer W, Rubben H, Dahm H. Prognostic parameters in superficial bladder cancer: an analysis of 315 cases. *J Urol* 1982; 127: 250-2.
- Malmstrom PU, Busch C, Norlen BJ. Recurrence, progression and survival in bladder cancer. A retrospective analysis of 232 patients with greater than or equal to 5-year follow-up. *Scand J Urol Nephrol* 1987; 21: 185-95.
- Chen SS, Chen KK, Lin AT, Chang YH, Wu HH, Hsu TH, Chang LS. The significance of tumour grade in predicting disease progression in stage Ta transitional cell carcinoma of the urinary bladder. *Br J Urol* 1996; 78: 209-12.
- Asakura T, Takano Y, Iki M, Suwa Y, Noguchi S, Kubota Y, Masuda M. Prognostic value of Ki-67 for recurrence and progression of superficial bladder cancer. *J Urol* 1997; 158: 385-8.
- Casetta G, Gontero P, Russo R et al. P53 expression compared with other prognostic factors in OMS grade-I stage-Ta transitional cell carcinoma of the bladder. *Eur Urol* 1997; 32: 229-36.
- Wu TT, Chen JH, Lee YH, Huang JK. The role of bcl-2, p53, and ki-67 index in predicting tumor recurrence for low grade superficial transitional cell bladder carcinoma. *J Urol* 2000; 163: 758-60.
- Abdel-Fattah R, Challen C, Griffiths TR, Robinson MC, Neal DE, Lunec J. Alterations of TP53 in microdissected transitional cell carcinoma of the human urinary bladder: high frequency of TP53 accumulation in the absence of detected mutations is associated with poor prognosis. *Br J Cancer* 1998; 77: 2230-8.
- Nakopoulou L, Vourlakou C, Zervas A, Tzonou A, Gakiopoulou H, Dimopoulos MA. The prevalence of bcl-2, p53, and Ki-67 immunoreactivity in transitional cell bladder carcinomas and their clinicopathologic correlates. *Hum Pathol* 1998; 29: 146-54.
- Têtu B, Larue H, Fradet Y. P53 expression in superficial bladder cancer. *Urol Integr Invest* 2001; 6: 48-56.
- Xu HJ, Cairns P, Hu SX, Knowles MA, Benedict WF. Loss of RB protein expression in primary bladder cancer correlates with loss of heterozygosity at the RB locus and tumor progression. *Int J Cancer* 1993; 53: 781-4.
- Cordon-Cardo C, Waringer D, Petrylak D, Dalbagni G, Fair WR, Fuks Z, Reuter VE. Altered expression of the retinoblastoma gene product: prognostic indicator in bladder cancer. *J Natl Cancer Inst* 1992; 84: 1251-6.
- Logothetis CJ, Xu HJ, Ro JY, Hu SX, Sahin A, Ordonez N, Benedict WF. Altered expression of retinoblastoma protein and known prognostic variables in locally advanced bladder cancer. *J Natl Cancer Inst* 1992; 84: 1256-61.
- Tetu B, Fradet Y, Allard P, Veilleux C, Roberge N, Bernard P. Prevalence and clinical significance of HER/2neu, p53 and Rb expression in primary superficial bladder cancer. *J Urol* 1996; 155: 1784-8.
- Ishikawa J, Xu HJ, Hu SX, Yandell DW, Maeda S, Kamidono S, Benedict WF, Takahashi R. Inactivation of the retinoblastoma gene in human bladder and renal cell carcinomas. *Cancer Res* 1991; 51: 5736-43.
- Cairns P, Proctor AJ, Knowles MA. Loss of heterozygosity at the RB locus is frequent and correlates with muscle invasion in bladder carcinoma. *Oncogene* 1991; 6: 2305-9.
- Miyamoto H, Shuin T, Torigoe S, Iwasaki Y, Kubota Y. Retinoblastoma gene mutations in primary human bladder cancer. *Br J Cancer* 1995; 71: 831-5.
- Sanders BM, Jay M, Draper GJ, Roberts EM. Non-ocular cancer in relatives of retinoblastoma patients. *Br J Cancer* 1989; 60: 358-65.
- Cordon-Cardo C, Zhang ZF, Dalbagni G, Drobnjak M, Charytonowicz E, Hu SX, Xu HJ, Reuter VE, Benedict WF. Cooperative effects of p53 and pRB alterations in primary superficial bladder tumors. *Cancer Res* 1997; 57: 1217-21.

21. Sarkis AS, Dalbagni G, Cordon-Cardo C, Zhang ZF, Sheinfeld J, Fair WR, Herr HW, Reuter VE. Nuclear overexpression of p53 protein in transitional cell bladder carcinoma: a marker for disease progression. *J Natl Cancer Inst* 1993; 85: 53-9.
22. Serth J, Kuczyk MA, Bokemeyer C, Hervatin C, Nafe R, Tan HK, Jonas U. p53 immunohistochemistry as an independent prognostic factor for superficial transitional cell carcinoma of the bladder. *Br J Cancer* 1995; 71: 201-5.
23. Li B, Kanamaru H, Noriki S, Yamaguchi T, Fukuda M, Okada K. Reciprocal expression of bcl-2 and p53 oncoproteins in urothelial dysplasia and carcinoma of the urinary bladder. *Urol Res* 1998; 26: 235-41.
24. Atug F, Turkeri L, Ozyurek M, Akdas A. Bcl-2 and p53 overexpression as associated risk factors in transitional cell carcinoma of the bladder. *Int Urol Nephrol* 1998; 30: 455-61.