

*Imágenes en Urología***Pelvis renal bífida**

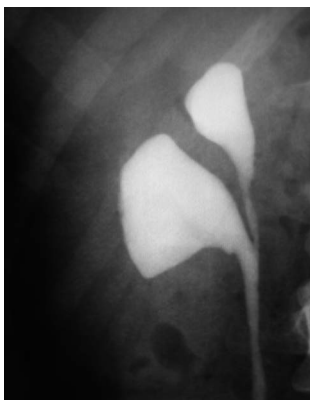
Cristóbal Ramírez Sevilla, Edmundo Tremps Velázquez, Esther Gómez Lanza, Juan Morote Robles

*Servicio de Urología. Hospital Universitario Vall d'hebrón. Barcelona*

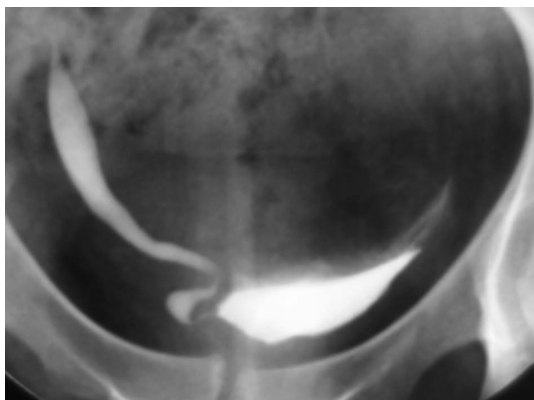
**P**aciente mujer de 20 años de edad con antecedentes quirúrgicos de nefrectomía derecha en la infancia por anulación funcional secundaria a reflujo vésico-ureteral, controlada por los Servicios de Nefrología y Urología y que presentaba infecciones urinarias de repetición. La ecografía reno-vesical de control no mostró hallazgos significativos. En el estudio urodinámico se evidenció una fase de llenado estable y una fase de vaciado con un flujo bajo y de altas presiones indicativo de patrón obstructivo. En la actualidad sigue tratamiento alfa-bloqueante

y profilaxis antibiótica intermitente con buena evolución clínica. La urografía endovenosa se muestra sin cambios en los últimos años: pelvis renal bífida con ureter de calibre normal pero elongado a nivel de la unión uretero-vesical y vejiga trabeculada con divertículos y de aspecto piriforme.

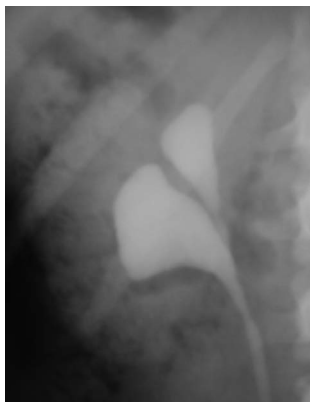La pelvis renal bífida tiene una incidencia del 10% y representa una variante de la normalidad, asociándose en ocasiones a un aumento de frecuencia de reflujo vésico-ureteral e infecciones urinarias de repetición.



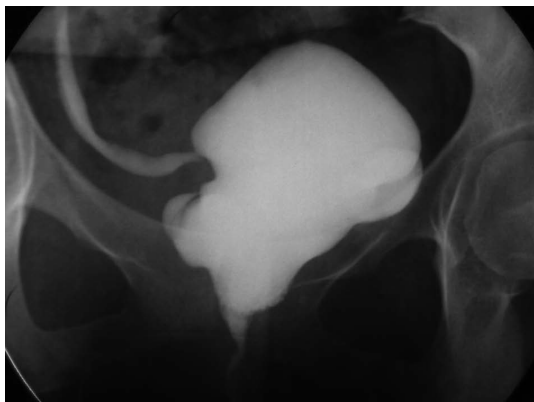
**FIGURA 1**



**FIGURA 3**



**FIGURA 2**



**FIGURA 4**

Correspondencia autor:  
Dr. Cristóbal Ramírez Sevilla  
Servicio de Urología  
Hospital Universitario Vall d'hebrón  
Passeig de la Vall D'Hebrón, 119-129  
08035 Barcelona. Tel.: 932 746 000  
E-mail autor: cjrs70@yahoo.com  
Información artículo: Imágenes en Urología  
Trabajo recibido: junio 2007  
Trabajo aceptado: julio 2007