

## Calcificación de catéter doble J

Janeiro País JM, Casas Agudo VP, López García. D, Chantada Abal V, Gómez Veiga F, González Martín M.

*Servicio de Urología. Hospital Juan Canalejo. A Coruña.*

Actas Urol Esp. 2007;31(8):939

Varón de 35 años, antecedentes de nefrolitotomía abierta sobre una litiasis coraliforme en riñón izquierdo con colocación de catéter doble J anterógrado durante la cirugía (Fig. 1).

A los tres meses de la intervención acude a revisión en consultas externas y se le realiza cistoscopia con intención de retirar el catéter doble J, observándose una litiasis de aspecto cálcico rodeando el extremo distal del catéter que imposibilita su extracción. Se decide entonces su ingreso para tratamiento endourológico y posterior extracción del catéter doble J.

En la radiografía simple de abdomen a los tres meses de la intervención se puede observar sobre el extremo distal del catéter doble J una imagen radiopaca correspondiente a la litiasis (Fig. 2).

Se realizó tratamiento con litotricia endoscópica (*Lithoclast*) sobre la calcificación distal del catéter doble J, tal y como muestra la secuencia de imágenes endoscópicas (Fig. 3), consiguiendo la fragmentación completa de la litiasis y la extracción del catéter sin dificultades.

El paciente evolucionó sin complicaciones, siendo controlado en la actualidad en la unidad de litotricia de nuestro servicio.

---

Correspondencia autor: Dr. J.M. Janeiro País  
Servicio de Urología. Hospital Juan Canalejo.  
Xubias de Arriba, 84 - 15006 A Coruña. Tel.: 981 178 000  
E-mail autor: janeiropais@canalejo.org  
Información artículo: Imágenes en Urología  
Trabajo recibido: septiembre 2006  
Trabajo aceptado: octubre 2006

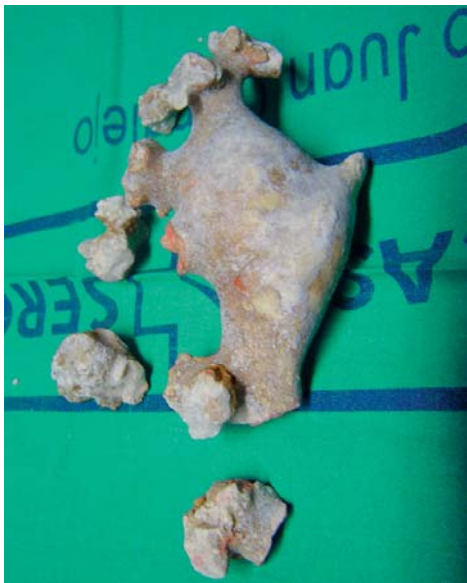

FIGURA 1

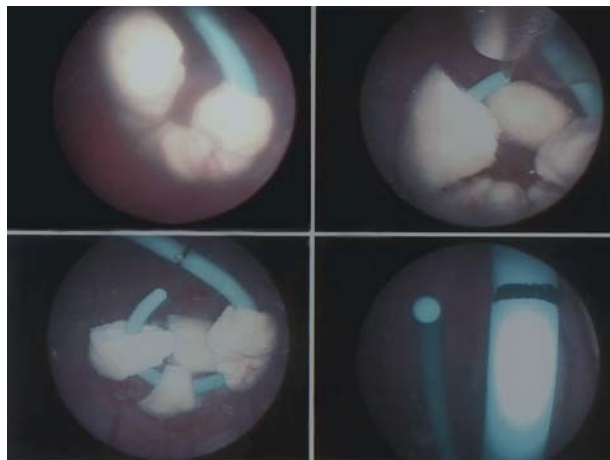


FIGURA 3

FIGURA 2