



# Cirugía Española

[www.elsevier.es/cirugia](http://www.elsevier.es/cirugia)



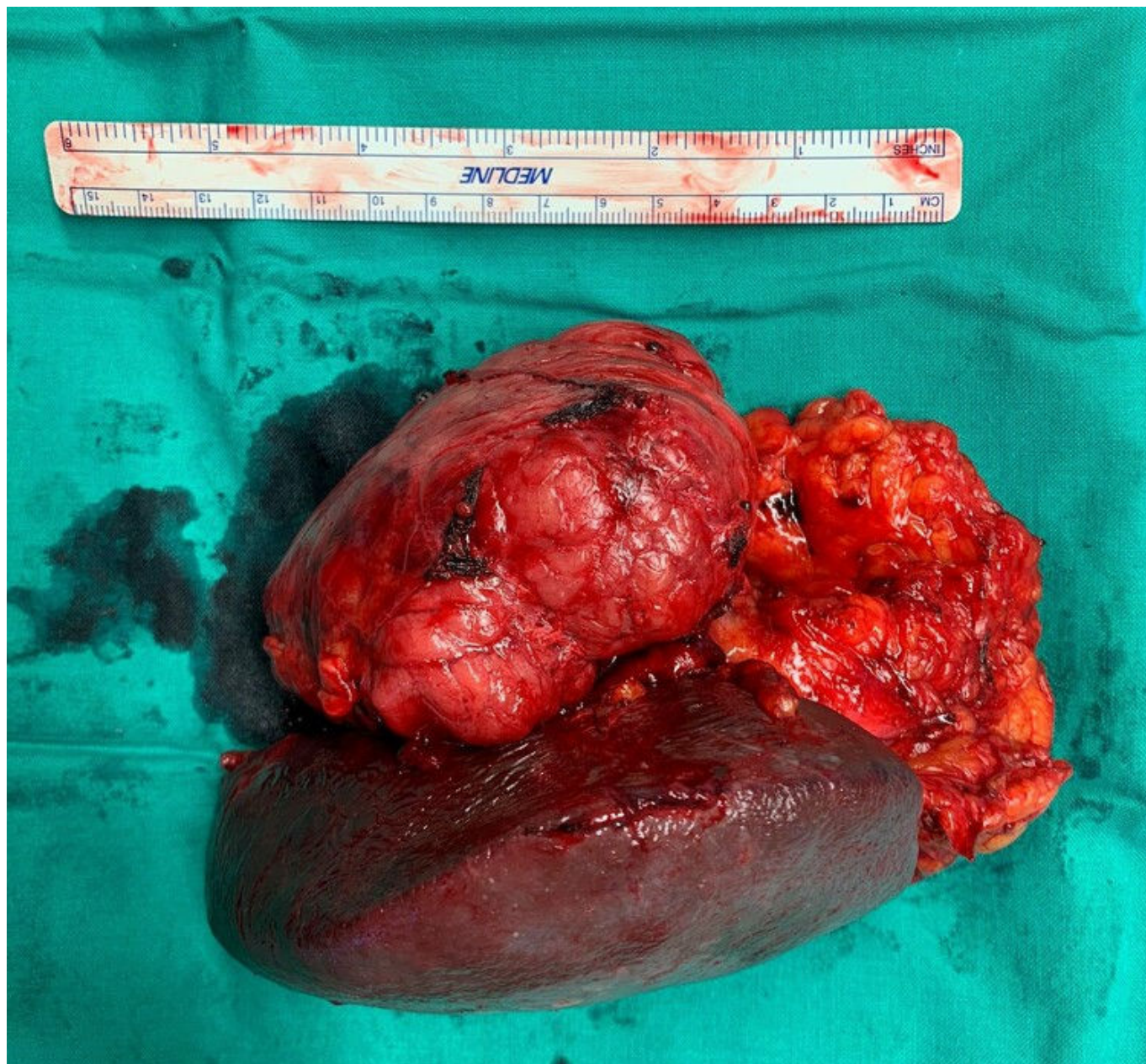
## P-730 - TUMORES FIBROSOS SOLITARIOS. LA EXPERIENCIA DE UN SERVICIO DE CIRUGÍA EN 27 AÑOS

del Valle Ruiz, Sergio Rodrigo; Ruiz Marín, Miguel; Martínez Sanz, Nuria; Jiménez Moreno, Isabel María; Rodríguez Lucas, José María; Hurtado Vázquez, Andrea María; Moreno García, Celia; Sandoval Marín, Jesús

Hospital General Universitario Reina Sofía, Murcia.

### Resumen

**Introducción:** El tumor fibroso solitario (TFS), antiguamente llamado hemangiopericitoma, es una neoplasia infrecuente que representa un 2% de los sarcomas de partes blandas. Los TFS los podemos encontrar en cualquier localización, siendo las más frecuentes las intratorácica/pleural (25-30% de los casos), la intraabdominal (20%) y el sistema nervioso central (15%). Los TFS en cabeza y cuello se suelen dar en gente joven. Nuestro centro es un hospital con 330 camas de hospitalización y que atiende una población de 200.892 habitantes. Desde enero de 1996 a diciembre de 2023 se han identificado 5 casos diagnosticados de TFS en nuestro centro hospitalario: 1 hombre de 32 años en el párpado derecho, tratado por el servicio de oftalmología, una mujer de 50 años en la fosa nasal derecha, tratado por el servicio de otorrinolaringología, y 3 casos tratados en el servicio de cirugía general. **Casos clínicos:** Caso clínico 1. Mujer de 46 años con presencia de tumor palpable en mama derecha de unos 5 cm con estudios de imagen sugestivos de enfermedad benigna y PAAF sin atipias celulares. Se interviene en octubre de 2009 extirpando la masa y haciendo reconstrucción oncoplástica de la mama. La anatomía patológica (AP) informó de un hemangiopericitoma de bajo grado, con márgenes microscópicos libres (R0), de 7 × 6 × 5 cm. Recibió radioterapia adyuvante. Tras más de 14 años de seguimiento no hay signos de recidiva ni progresión de la enfermedad. Caso clínico 2. Hombre de 42 años con bultoma inguinal de 4 meses de evolución que ha ido creciendo progresivamente. La exploración impresiona de masa de partes blandas *versus* adenopatía. La TC abdominal informa de adenopatía hipervascularizada en ingle derecha. Se interviene julio de 2014 y se realiza exéresis de lo que parece una adenopatía inguinal atípica. La AP informa de resección R0 de un hemangiopericitoma de 4 × 2,5 × 2 cm (Score Demicco *et al.* 2012: 1 punto). Tras casi 10 años de seguimiento no hay signos de recidiva ni progresión de la enfermedad. Caso clínico 3. Hombre de 49 años con síndrome febril en posoperatorio reciente tras baipás gástrico laparoscópico, con hallazgo casual mediante TC, de masa retroperitoneal entre curvatura mayor gástrica y bazo. Se interviene en febrero de 2023. Se objetiva masa retroperitoneal muy adherida a arteria esplénica y bazo, realizándose exéresis en bloque de la masa con el bazo. La AP informó de una resección R0 de un TFS de bajo grado de 8,5 × 8,7 × 3,6 cm (Score Demicco *et al.* 2017: 2 puntos). Tras 15 meses de seguimiento no hay signos de recidiva ni progresión de la enfermedad.



**Discusión:** Los TFS son tumores generalmente indolentes con un riesgo de metástasis entre el 10 y el 30%. Precisan de una resección quirúrgica R0. Aunque existen varios sistemas para estadificación el riesgo de metástasis, la más ampliamente extendida y validada, para las localizaciones extrameningeas, es la de Demicco *et al.* modificada de 2017. La radioterapia puede considerarse en casos concretos previa discusión en un comité multidisciplinar de tumores. Se recomiendan periodos largos de seguimiento pues está descrita la posibilidad de recurrencia tardía.