



Cirugía Española

www.elsevier.es/cirugia



P-718 - MÚLTIPLES METÁSTASIS DE PARTES BLANDAS GIGANTES E INVAGINACIÓN ILEAL DE UN MELANOMA DESCONOCIDO

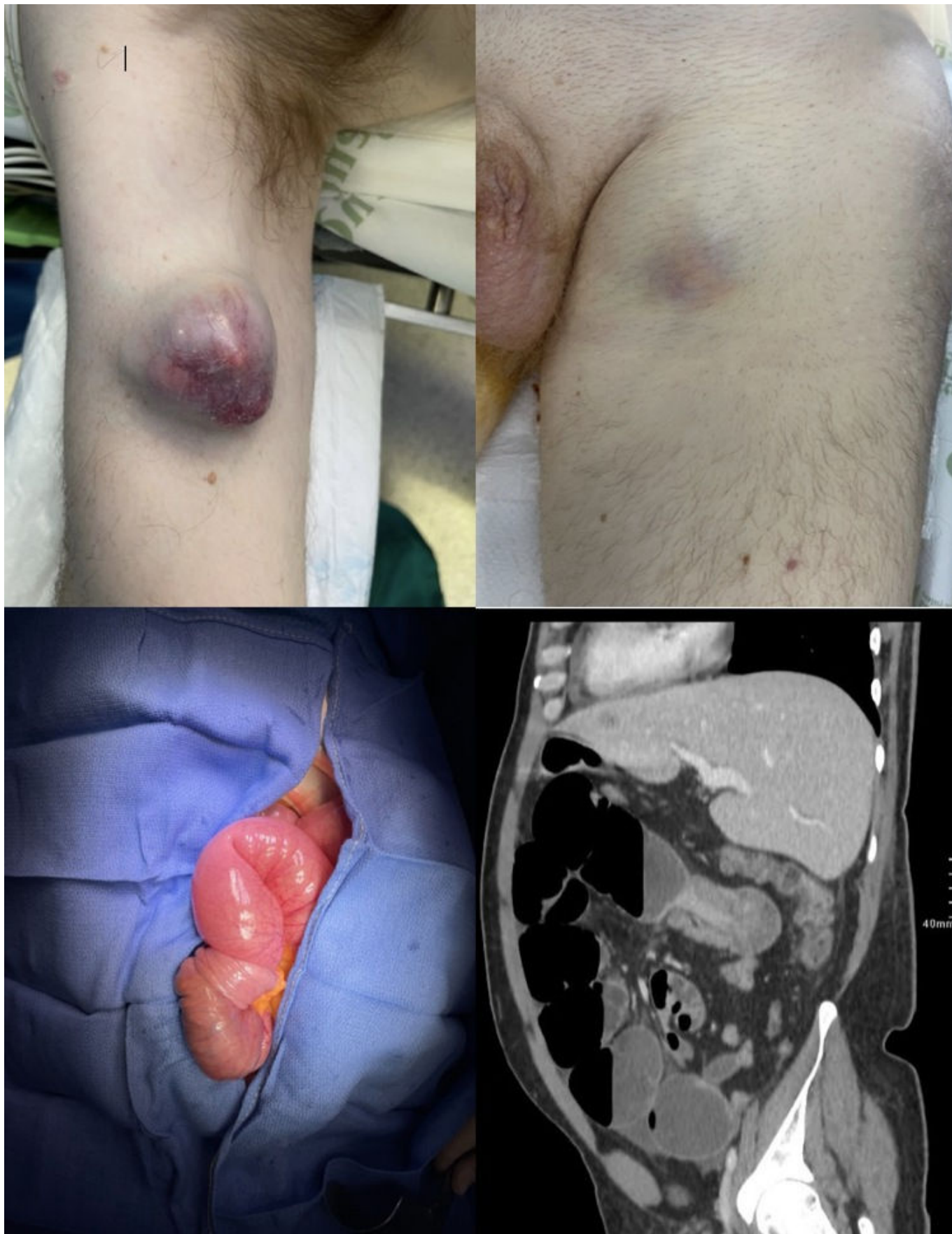
Vilar Tabanera, José Alberto; Casaldueiro, Lucas; Vera, Cristina; Diego, Lucía; Mañes, Félix; Laguna, Pilar; Díez, Manuel Mariano; Gutiérrez, Alberto

Hospital Príncipe de Asturias, Alcalá de Henares.

Resumen

Introducción: Las obstrucciones del intestino delgado son muy frecuentes debidas en la mayoría de los casos a adherencias, hernias y tumores intestinales. La invaginación intestinal es una causa común de obstrucción intestinal en niños, sin embargo, la incidencia en adultos es baja y está provocada en la mayoría de los casos por lesiones endoluminales. Los tumores del intestino delgado implican solo el 5% de las neoplasias gastrointestinales, el 44% son tumores carcinoides, el 33% son adenocarcinomas, el 17% son tumores estromales y el 8% linfomas. El melanoma primario del tracto gastrointestinal es inusual; notificándose únicamente unos pocos casos. La mayoría se deben a metástasis de lesiones primarias cutáneas, siendo el intestino delgado la ubicación más común en el tracto gastrointestinal.

Caso clínico: Se trata de un varón de 47 años sin antecedentes previos que consulta por múltiples tumores de partes blandas, la lesión de mayor tamaño se localizó en la región glútea izquierda con dimensiones de 14 × 15 × 20 cm. Otras lesiones se localizaron en región inguinal izquierda de 8 × 5 × 5 cm y en brazo derecho de 5 cm presentando un patrón de crecimiento rápido durante el último mes. Se realizó una resonancia magnética identificando las tres masas y se biopsió el tumor glúteo, con un diagnóstico diferencial entre sarcoma de células claras y melanoma. Durante el estudio el paciente acudió a urgencias por una obstrucción intestinal. Se realizó una tomografía computarizada, que mostró una invaginación íleo-ileal y metástasis pulmonares y hepáticas bilaterales. El paciente fue evaluado por dermatología, sin identificar ninguna lesión cutánea compatible con melanoma y se realizó una resección ileal con anastomosis laterolateral. Se identificaron nódulos hepáticos, así como implantes que fueron remitidos para estudio, así como la tumoración del brazo derecho. El resultado del análisis anatomopatológico mostró que la lesión en el brazo, la citología, los implantes así como la lesión en el intestino delgado, correspondieron a una neoplasia maligna indiferenciada con un estudio inmunohistoquímico positivo para vimentina, S100, HMB-45, SOX 10, Melan-A y negatividad para CD 117, DOG 1, actina muscular, CK7, CK20, sinaptofisina, desmina y CD56. Se descartó la presencia del reordenamiento del gen EWSRI 1 t(12;22)(q13;q12)] presente en el 90% de los casos de sarcoma de células claras, confirmándose así el diagnóstico final de melanoma. El paciente presentó buena evolución posoperatoria inicial y fue trasladado a Oncología para iniciar tratamiento quimioterápico. Sin embargo, falleció a causa de una infección respiratoria al decimocuarto día posoperatorio.



Discusión: El melanoma de intestino delgado es una entidad inusual, siendo la mayoría de los casos secundarios a metástasis de un tumor primario. Cuando no se identifica el melanoma primario, es obligatorio realizar una colonoscopia una gastroscopia, así como un examen de fondo de ojo. En nuestro caso no fue posible realizar estas pruebas porque el paciente sufrió una obstrucción intestinal y finalmente falleció, pero la ausencia de cualquier otra lesión permite pensar que se trata

de un melanoma primario de intestino delgado. Estas lesiones suelen diagnosticarse con la aparición de los síntomas, presentando un pronóstico infausto.