



Cirugía Española

www.elsevier.es/cirugia



P-704 - RESECCIÓN DE PARED ABDOMINAL Y PALA ILÍACA POR TUMOR MESENQUIMAL. IMPORTANCIA DEL TRABAJO EN EQUIPO MULTIDISCIPLINAR

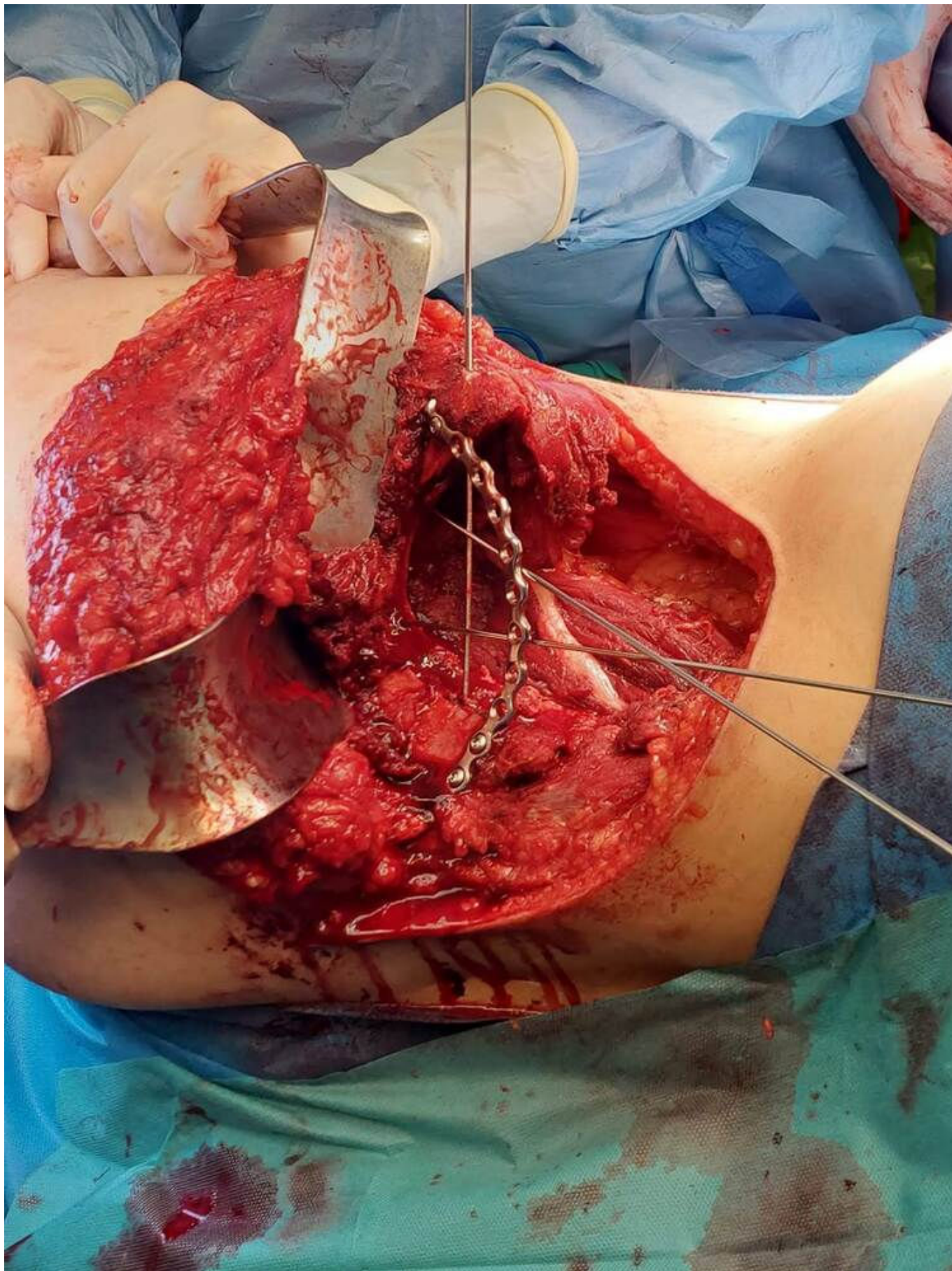
Olivares Ripoll, Vicente; Gil Gómez, Elena; González Gil, Alida; Valcárcel, Antonio; Puertas, Pablo; Cascales Campos, Pedro

Hospital Universitario Virgen de la Arrixaca, Murcia.

Resumen

Introducción: Los tumores mesenquimales son poco frecuentes, pueden aparecer en cualquier región corporal y habitualmente alcanzan tamaños considerables que obligan a cirugías complejas y resecciones amplias. Estas características, unidas a la enorme variabilidad histológica, da una enorme importancia al trabajo en equipo y la colaboración multidisciplinar para un manejo óptimo de estos pacientes.

Caso clínico: Presentamos el caso de un varón 50 años, sin antecedentes personales de interés. Hijo fallecido de sarcoma indiferenciado células pequeñas, a los 17 años. Unas semanas antes de fallecer su hijo, el paciente refiere dolor en cadera y pala iliaca izquierda. Se realiza TAC y RMN evidenciando gran masa en pala iliaca izquierda. La BAG informó de fibroma condromixóide. Tras presentar el caso en comité multidisciplinar, se realizó resección quirúrgica en bloque con gran defecto de pared. Reconstrucción de pala iliaca y pared abdominal. La anatomía definitiva obtuvo el mismo diagnóstico, con márgenes libres. El paciente evolucionó satisfactoriamente, sin complicaciones ni secuelas tras más de 10 meses de seguimiento.



Discusión: Las características propias de los tumores mesenquimales hacen que sea de enorme importancia la colaboración multidisciplinaria en el manejo de estos pacientes. Desde radiología y anatomía patológica para el diagnóstico (complejo da la enorme variabilidad histológica), oncología médica y radioterápica para consensuar el mejor tratamiento oncológico (si se precisa), hasta las

especialidades quirúrgicas que, en muchas ocasiones deben trabajar de forma conjunta (cirugía general, traumatología, vascular, plástica...). En este caso se trata de un paciente con un tumor benigno pero sintomático y con necesidad de una cirugía agresiva para una resección completa y curativa que, como hemos comentado, cursó sin complicaciones ni secuelas. Esto no hubiese sido posible sin la colaboración de todo el equipo.