



# Cirugía Española

[www.elsevier.es/cirugia](http://www.elsevier.es/cirugia)



## P-702 - VÓLVULO DE VESÍCULA BILIAR: UNA CAUSA RARA DE ABDOMEN AGUDO

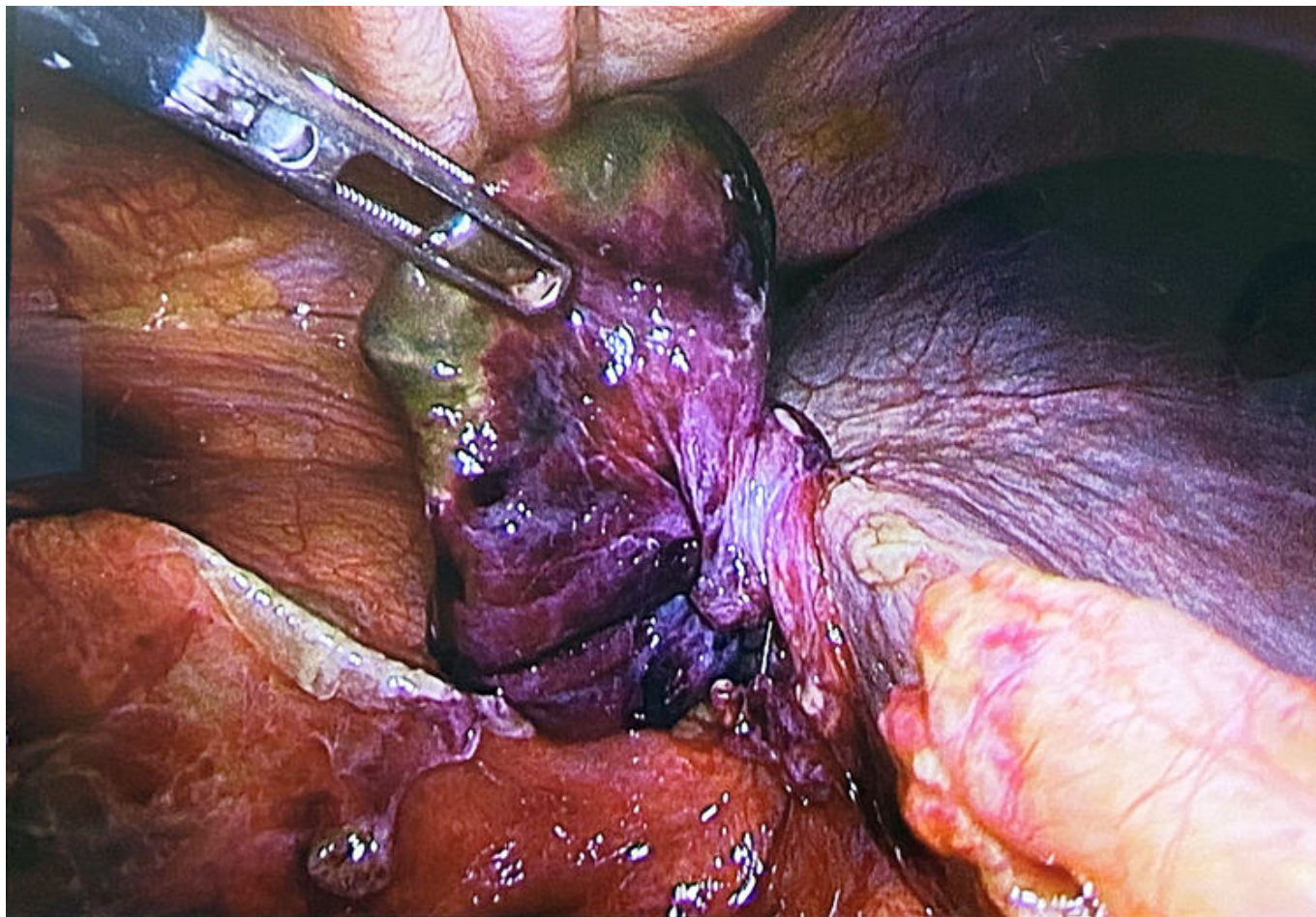
Fuentes Gómez, Lara; Díaz Serrano, Esteban; Bilas Sudol, Silvia; Huerta Serracín, Kriss Carolina; Georgiades, Andreas; Forero Torres, Alexander; Garijo Álvarez, Jesús Ángel; Fondevila Campo, Constantino

Hospital Universitario La Paz, Madrid.

### Resumen

**Introducción:** El vólvulo de la vesícula biliar es una causa rara de colecistitis aguda. Debido a sus similitudes en los hallazgos clínicos y radiológicos con la colecistitis aguda litiásica, representa un desafío diagnóstico. Al ser inicialmente una condición isquémica, puede diagnosticarse erróneamente y recibir un tratamiento inadecuado si se escoge un manejo no quirúrgico. Se ha descrito una "tríada de tríadas" en el vólvulo de la vesícula biliar, que son: tipo de paciente: mujer anciana delgada y con deformidad espinal. Síntomas: inicio repentino de dolor en el cuadrante superior derecho (HCD), asociado a vómitos tempranos. Hallazgos en el examen físico: masa palpable en el HCD, discrepancia entre pulso y temperatura, usualmente sin datos de sepsis. Hay pocos casos reportados en pacientes adultos, siendo la mayoría de ellos diagnosticados intraoperatoriamente.

**Caso clínico:** Una mujer de 81 años, con antecedentes quirúrgicos de hernioplastia inguinal derecha, acudió al servicio de urgencias con dolor abdominal difuso. A la exploración física la paciente presentaba dolor abdominal y una masa en el HCD. El análisis de sangre mostró leucocitosis y aumento de la proteína C reactiva, con pruebas de función hepática normales. Una ecografía abdominal identificó una colecistitis aguda no complicada. Se realizó una laparoscopia de emergencia, que reveló una vesícula biliar isquémica avanzada con áreas de necrosis y perforación. Durante la disección, se observó que la vesícula biliar estaba retorcida alrededor de su propio eje, con dos vueltas sobre el pedículo cístico. Se realizó la detorsión de la vesícula biliar y se llevó a cabo una colecistectomía estándar.



**Discusión:** El vólvulo de la vesícula biliar es una causa isquémica de colecistitis aguda y, debido a su baja incidencia, puede ser tratado inicialmente de manera incorrecta. Es importante sospechar esta condición al enfrentarse a una colecistitis aguda en mujeres ancianas con bajo peso corporal. Aunque el tratamiento médico puede iniciarse, la decisión de tratarlo con colecistectomía de emergencia no debe retrasarse.