



# Cirugía Española

[www.elsevier.es/cirugia](http://www.elsevier.es/cirugia)



## P-701 - VÓLVULO DE COLON DERECHO-TRANSVERSO ASOCIADO A MALROTACIÓN INTESTINAL EN SÍNDROME DE DOWN

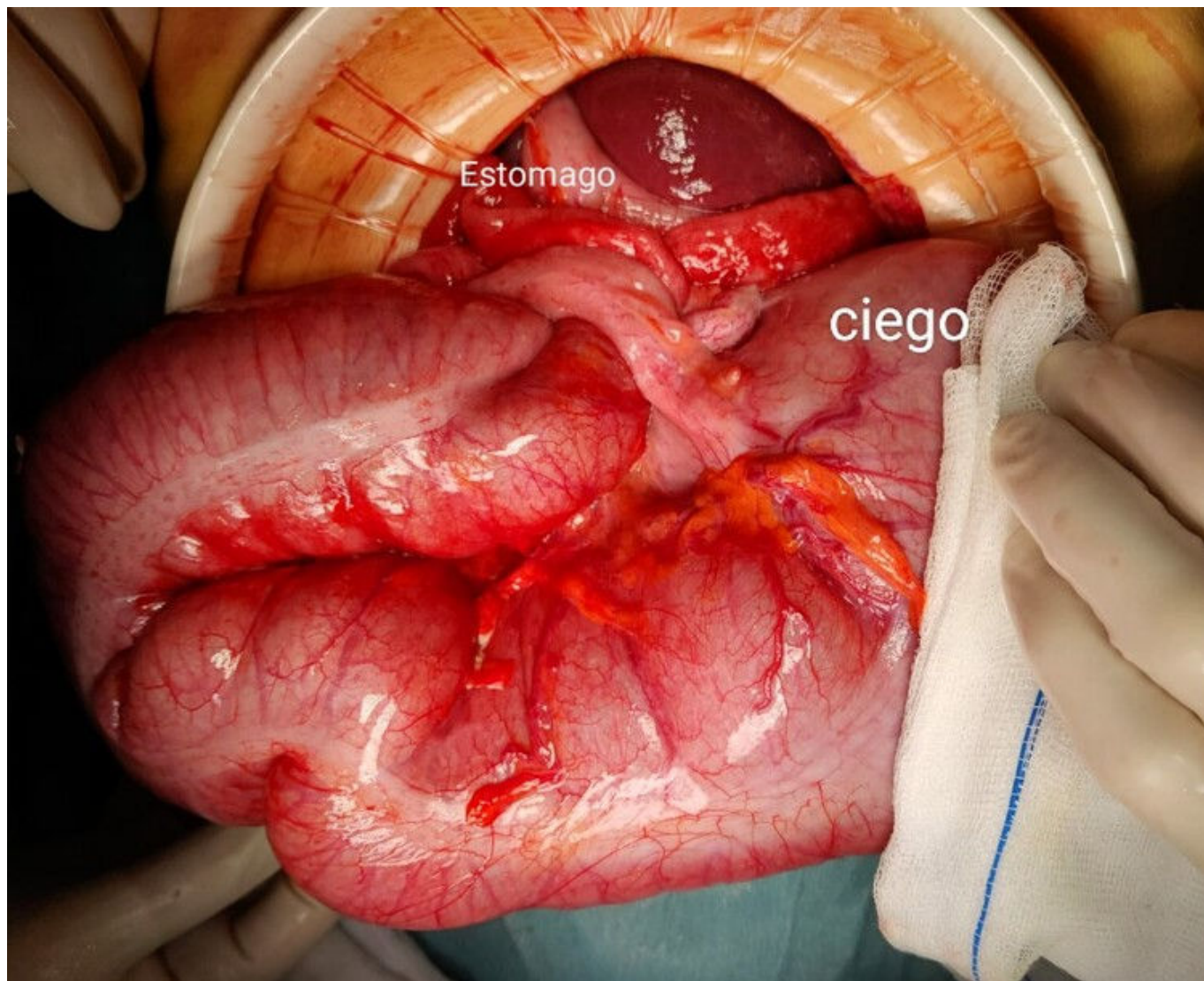
*D'Addetta, Maria Vittoria; Serrano Escobedo, Alejandro; Kalviainen Mejía, Helga; Escolà Ripoll, Diana*

*Hospital Sant Camil-Consorci Sanitari Alt Penedès-Garraf, Sant Pere de Ribes, Barcelona.*

### Resumen

**Introducción:** El vólvulo del colon derecho y transverso secundario a la malrotación intestinal es una causa poco frecuente de abdomen agudo en adultos. Tiene un alto riesgo de mortalidad, por lo tanto, requiere un diagnóstico precoz e intervención quirúrgica urgente.

**Caso clínico:** Paciente de 56 años de edad con antecedentes de síndrome de Down e hipotiroidismo. Acude a urgencias por cuadro clínico de vómitos de repetición y dolor abdominal de 12 horas de evolución. En la anamnesis se evidencian síntomas crónicos de intolerancia oral, vómitos intermitentes y pérdida ponderal desde hace 5 años. A la exploración: abdomen distendido, doloroso en epigastrio y mesogastrio sin signos de irritación peritoneal. En la analítica destaca: PCR de 9 mg/l y lactato de 3,2. La radiografía simple de abdomen muestra una dilatación de colon y en el TAC abdominal se evidencia malrotación intestinal con probable vólvulo de colon derecho-transverso asociado a líquido libre. Se realiza laparotomía exploradora y se halla: Vólvulo del colon derecho-transverso completo alrededor de la inserción mesentérica, se confirma malrotación intestinal apreciando asas intestinales colapsadas en hemiabdomen derecho. El colon derecho-transverso se encuentra distendido, con paredes finas y localizado en hipocondrio izquierdo sin signos de perforación. Se realiza devolvulación del colon derecho y se procede a hemicolectomía derecha con anastomosis ileocólica L-L mecánica tipo Barcelona por alto riesgo de recidiva de vólvulo. El posoperatorio inmediato transcurre correctamente, siendo dado de alta a los 8 días de la cirugía. Reingresa a los 15 días de la cirugía por evisceración de laparotomía media tras caída accidental en domicilio. Se intervine quirúrgicamente realizando cierre de la aponeurosis y colocación de malla *onlay*. Es dado de alta a los 4 días.



**Discusión:** La malrotación intestinal es una anomalía congénita de la rotación y fijación intestinal durante el desarrollo fetal que se presenta generalmente en la edad neonatal. La incidencia en adultos se estima en un 0,2% y es habitualmente asintomática. En algunos casos pueden presentar síntomas de forma insidiosa en el período postprandial como: vómitos biliares intermitentes (30%), dolor abdominal intermitente (20%), intolerancia oral, diarrea crónica y malabsorción debida a un vólvulo crónico intermitente. En otros casos, presentan abdomen agudo por vólvulo intestinal (33%) con indicación quirúrgica urgente. En nuestro caso el paciente presentó un vólvulo de colon derecho-transverso. El vólvulo colónico es una causa poco común de obstrucción del intestino grueso (10%) y solo el 4-11% son debido al vólvulo del colon transverso. Esta entidad es una emergencia quirúrgica, la elección del procedimiento depende de la condición general del paciente, la presencia o ausencia de peritonitis y la viabilidad del colon. No se recomienda intentar una descompresión endoscópica, debido a la alta probabilidad de necrosis y riesgo de perforación. En literatura hay solamente un caso de un joven con síndrome de Down con diagnóstico de vólvulo de colon derecho-transverso tras autopsia.