



# Cirugía Española

[www.elsevier.es/cirugia](http://www.elsevier.es/cirugia)



## P-700 - VARD COMO OPCIÓN TERAPÉUTICA EN COLECCIÓN POR VÍSCERA HUECA TRAS POLITRAUMATISMO

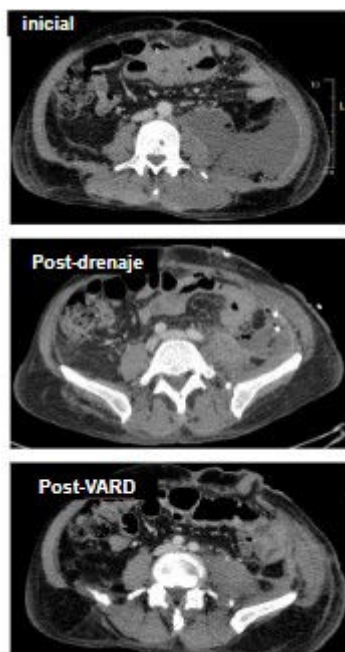
*Camarasa Pérez, Ángel; Hernández Alonso, Ricardo; de Armas Conde, María; Delgado de La Cruz, Alejandra; Vila Zárate, Cristina; Padilla Quintana, Javier; Pérez Álvarez, Antonio; Jordán Balanzá, Julio César*

*Hospital Ntra. Sra. de la Candelaria, Santa Cruz de Tenerife.*

### Resumen

**Introducción:** El drenaje con catéter percutáneo es una opción de tratamiento para las colecciones retroperitoneales, útil aproximadamente el 90% de las veces. El 10% no responden a estas terapias necesitando de intervenciones. Las técnicas de desbridamiento mínimamente invasivas (VARD), se emplean para el tratamiento de la necrosis infectada localizada en el retroperitoneo causada por pancreatitis aguda. Describimos el uso de técnica VARD (desbridamiento retroperitoneal videoasistido) como método de drenaje de colección retroperitoneal recidivante.

**Caso clínico:** Varón de 53 años, atropellado por un camión al dar marcha atrás, pasando el vehículo por encima de su cadera y abdomen. Llega a la sala de cuarto de paros estable hemodinámicamente y tras una evaluación primaria se realiza TC (tomografía computarizada) total *body* que informa de hematoma retroperitoneal adyacente a paquete vasculonervioso ilíaco. Hematoma del psoas ilíaco izquierdo y musculatura pélvica. Líquido libre en pelvis. Múltiples fracturas de pelvis. Ante estos hallazgos se realiza una arteriografía en la que se objetiva un pseudoaneurisma y sangrado activo de la arteria obturatriz, y extravasación ramas distales de arteria ilíaca interna, realizándose embolización de ambas. 3 días después presenta dolor abdominal. Se repite TC que informa de signos de necrosis transmural del colon descendente/sigma proximal con fuga de contenido fecaloideo intra y retroperitoneal. Se decide cirugía urgente objetivando hemoperitoneo, peritonitis fecaloidea y sección completa de sigma con necrosis transmural. Se realiza intervención de Hartmann. Tras 12 días posoperatorios se objetiva en TC de control una gran colección retroperitoneal izquierda sin comunicación con el colon. Se drena de manera percutánea con salida de abundante material purulento. Pero tras TC de control la colección se mantiene y no responde a los siguientes drenajes percutáneos. Con una bioquímica (amilasa, creatinina y bilirrubina) negativa, así como el fracaso del drenaje por no disminución de colección, se decide drenar la colección retroperitoneal mediante la técnica VARD. Se realiza lavado abundante del material purulento de la cavidad. Comprobamos la ausencia de comunicación del muñón distal con cavidad retroperitoneal mediante instilación de azul de metileno. Se dejan dos drenajes tipo Sylastic. Buena evolución con resolución de colección posterior tras 7 días de la cirugía.



**Discusión:** Las técnicas de desbridamiento mínimamente invasivas pueden resolver las colecciones retroperitoneales refractarias al drenaje percutáneo, sin necesidad de recurrir a un abordaje más invasivo. El empleo de estas técnicas como parte del tratamiento de estas colecciones, puede reducir la morbilidad y la estancia hospitalaria en estos pacientes, independientemente de su etiología. Sin embargo, es una técnica apenas utilizada en patologías no pancreáticas que, en casos como este, abre la puerta a un abanico de posibles nuevas indicaciones. En nuestro caso ha sido de gran utilidad llegando a resolver el problema y la recuperación total del paciente.