



Cirugía Española

www.elsevier.es/cirugia



P-686 - PERFORACIÓN INADVERTIDA DE COLON DURANTE CIRUGÍA DE COLUMNA LUMBAR

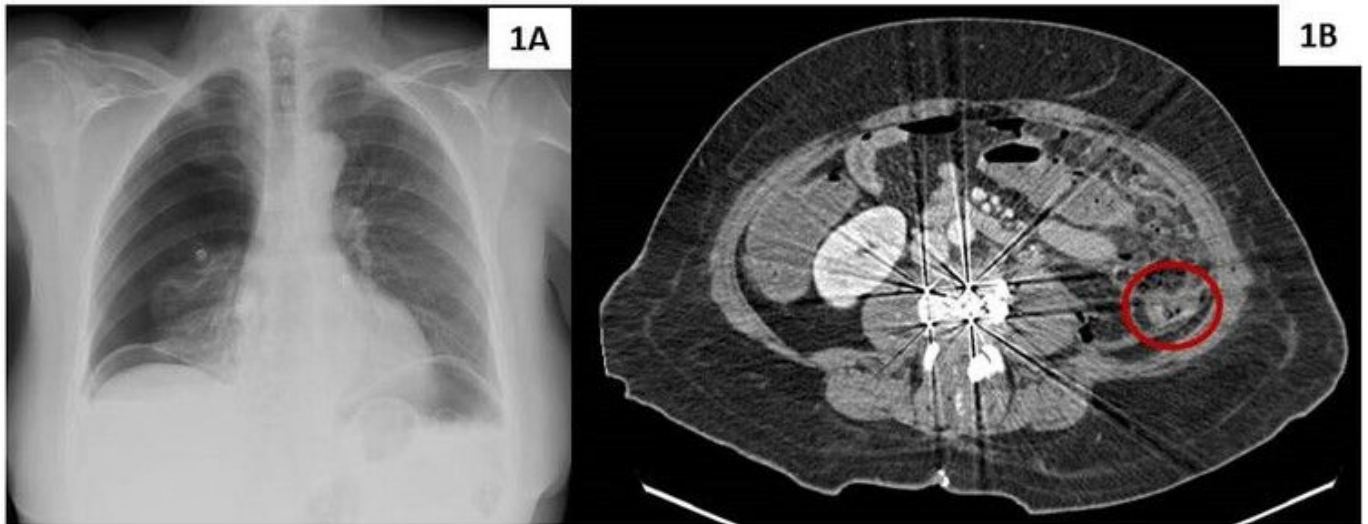
López Morales, Pedro; Sánchez Cifuentes, Ángela; Jimeno Griño, Pilar; Caro Martínez, Javier; Rojas Marín, María José; López Morales, Javier; Valero Soriano, María; Tomás Tío, Federico

Hospital de la Vega Lorenzo Guirao, Cieza.

Resumen

Introducción: La técnica mínimamente invasiva XLIF (*Extreme Lateral Interbody Fusion*) es un abordaje retroperitoneal transpsoas que da acceso directo al disco intervertebral desde una visión anterolateral. Permite abordar la columna lumbar (excepto L5-S1) y la columna torácica hasta T4. Esta técnica presenta mejores resultados de fusión y estabilidad, permitiendo descomprimir de forma indirecta el canal vertebral central y los forámenes vertebrales con una tasa de complicaciones muy baja en comparación con otros abordajes.

Caso clínico: Paciente de 68 años que había sido intervenida 72 horas antes por estenosis del canal a nivel de L3-L4 realizando XLIF, siendo alta hospitalaria a las 48 horas de la intervención. La paciente refería molestias a nivel abdominal desde el primer día posoperatorio que habían ido aumentando en intensidad, asociando vómitos y fiebre (38 °C) por lo que consultó en Urgencias. Se encontraba con regular estado general, obnubilada, hipotensa y taquicárdica, con dolor y signos de irritación peritoneal en hemiabdomen izquierdo. En la analítica destacaba una PCR de 10,5 mg/dL, una procalcitonina de 1,6 ng/mL y 14.500/mm³ leucocitos con neutrofilia (92%). Se realizaron radiografías de tórax y abdomen en las que se evidenció neumoperitoneo, así como un neumotórax derecho (fig. 1A). Se realizó una TC abdominal que evidenció moderada cantidad de neumoperitoneo supra e inframesocólico con cambios inflamatorios y líquido libre en flanco izquierdo asociado a una solución de continuidad en la pared anterior del colon izquierdo, adyacente a la zona de la cirugía lumbar previa (fig. 1B). Tras la colocación de un tubo de drenaje torácico derecho antes de la inducción anestésica se realizó una laparotomía media suprainfraumbilical evidenciando una peritonitis aguda fecaloidea difusa secundaria a una perforación tanto de la cara anterior como posterior del colon izquierdo. Se procedió a reseca la zona perforada y a realizar una colostomía terminal. Durante el posoperatorio se revisó la herida lumbar por parte de Traumatología y recibió antibioticoterapia de forma prolongada al haber estado en contacto el material de osteosíntesis con contenido fecaloideo, siendo alta hospitalaria al 22.º día posoperatorio. A los 7 meses fue reintervenida para reconstruir el tránsito.



Discusión: La perforación intestinal durante la cirugía de columna es una complicación muy poco frecuente pero que se asocia con altas tasas de morbilidad y mortalidad secundaria a la sepsis intraabdominal que produce. Cuando un paciente con antecedente de este tipo de intervención presente dolor abdominal y signos de sepsis se debe tener en cuenta esta posibilidad para evitar retrasos diagnósticos y terapéuticos que empeoren aún más el pronóstico. La prueba que confirmará el diagnóstico será la TC abdominal que evidenciará signos de perforación de víscera hueca (neumoperitoneo, líquido libre intraabdominal y pérdida de continuidad intestinal entre otros). Respecto al tratamiento, debe ser quirúrgico urgente por vía laparoscópica o abierta. En perforaciones de pequeño tamaño con bordes de buen aspecto se podrá valorar la sutura primaria. Sin embargo, habitualmente será necesario resecar el segmento perforado asociando anastomosis primaria o estoma en función de la situación hemodinámica del paciente y de la extensión de la peritonitis.