



# Cirugía Española

[www.elsevier.es/cirugia](http://www.elsevier.es/cirugia)



## P-676 - NEUMATOSIS QUÍSTICA INTESTINAL COMO CAUSA BENIGNA DE NEUMOPERITONEO

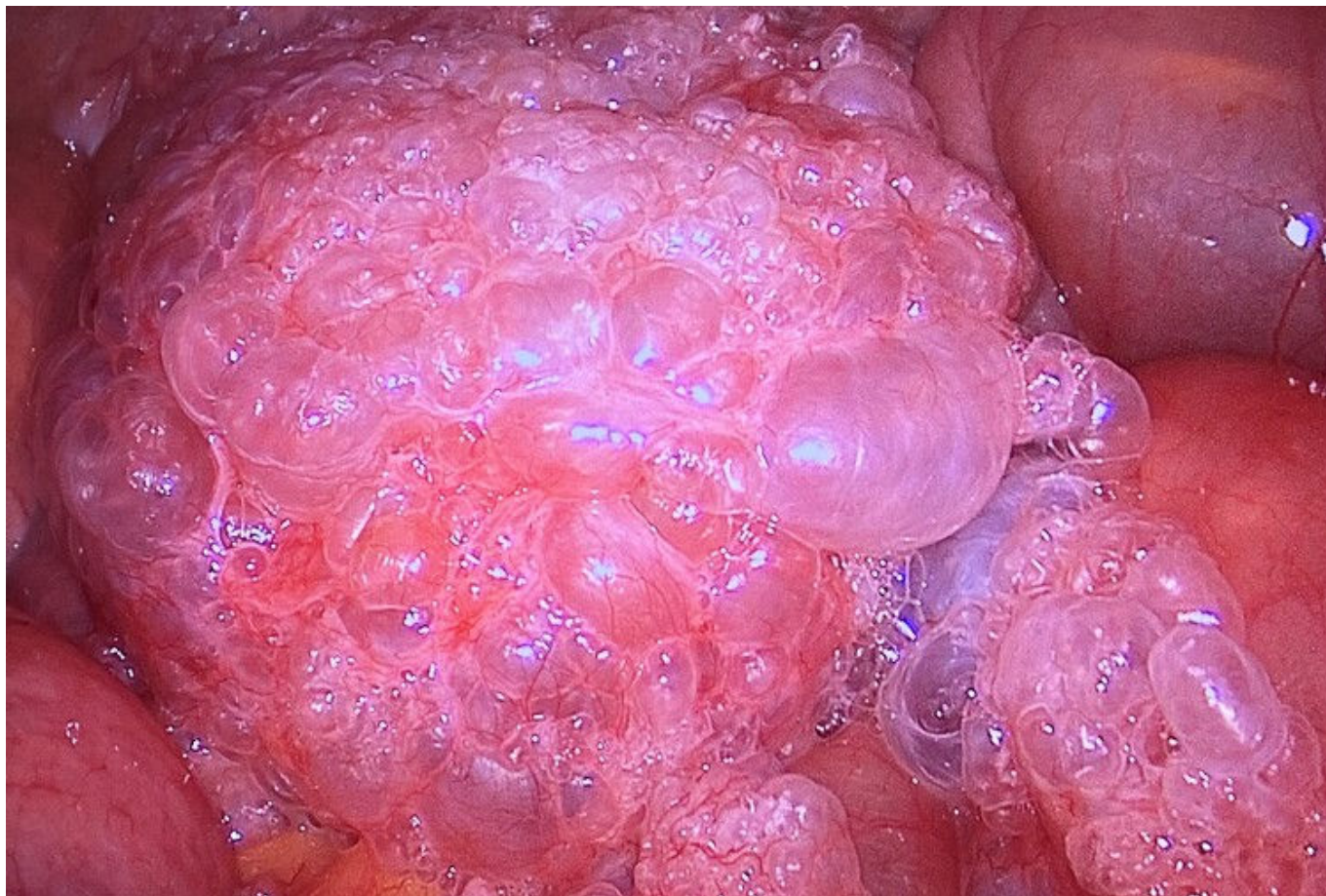
Martínez-Galilea, María; Artaza Irigaray, Marta; Andrés Ramírez, Jaime; García Cacho, María Belén; García Tejero, Aitana

Hospital San Pedro de la Rioja, Logroño.

### Resumen

**Introducción:** El auge de las pruebas diagnósticas como la TC, han permitido que entidades como la neumatosis quística intestinal sean detectadas con mayor frecuencia. Es importante conocer esta patología para evitar intervenciones quirúrgicas innecesarias.

**Caso clínico:** Paciente mujer de 72 años con neoplasia de tercio inferior de recto en estudio de extensión ambulatorio, a quien se le realizó colonoscopia y posteriormente TC toracoabdominal. Avisan desde Radiología por hallazgo de neumoperitoneo en TC, en relación con perforación de colon. Se avisa telefónicamente a la paciente para que acuda a urgencias para valoración. Al interrogarla refiere dolor abdominal difuso que inicia tras la colonoscopia. El abdomen no es doloroso y la analítica no muestra elevación de reactantes de fase aguda. Ante los hallazgos de la TC se decide laparoscopia exploradora urgente objetivando peritonitis purulenta, neumatosis de pared de asas de delgado sin sufrimiento y colon de aspecto normal. Se toma muestra para cultivo, así como lavados de cavidad y colocación de drenajes. La paciente evoluciona de forma favorable en el posoperatorio con antibioterapia.



**Discusión:** La neumatosis quística intestinal es una patología infrecuente que afecta únicamente al 0,03% de la población. Se define como la presencia de gas dentro de la submucosa o subserosa de la pared intestinal. Predomina en pacientes varones ancianos y principalmente se localiza en colon (46%) e intestino delgado (27%). Se piensa que puede ser resultado de una combinación de varios factores, como aumento de la presión intraluminal asociado a una disminución de la barrera mucosa del intestino. Entre sus causas se encuentran enfermedades pulmonares como asma, EPOC o fibrosis quística, enfermedades del tejido conectivo, procedimientos endoscópicos y traumatismos abdominales. La rotura de estos quistes da lugar a imágenes de neumoperitoneo con escasa repercusión, ya que suele ser asintomática, diagnosticada de forma incidental. En ocasiones pueden presentar síntomas inespecíficos como dolor abdominal, diarrea o distensión abdominal. Las complicaciones asociadas son vólvulos, intususcepción y perforación. Debido a las múltiples causas, las últimas publicaciones prefieren considerar la neumatosis quística intestinal como un signo radiológico más que como una patología. El método diagnóstico más sensible es la TC, ya que permite descartar otras causas de neumoperitoneo que comprometan la vida del paciente. La mayor parte de los casos se resuelven con tratamiento conservador con antibioterapia, oxígeno, reposo digestivo y fluidoterapia. Se recomienda un manejo individualizado, siempre teniendo en cuenta que la presencia de neumoperitoneo no implica la necesidad de cirugía, basando esta indicación en el estado del paciente y su evolución clínica.