



Cirugía Española

www.elsevier.es/cirugia



P-660 - LESIÓN POR ARMA BLANCA. SECUENCIA QUIRÚRGICA ANTE MÚLTIPLES LESIONES VASCULARES Y DIGESTIVAS

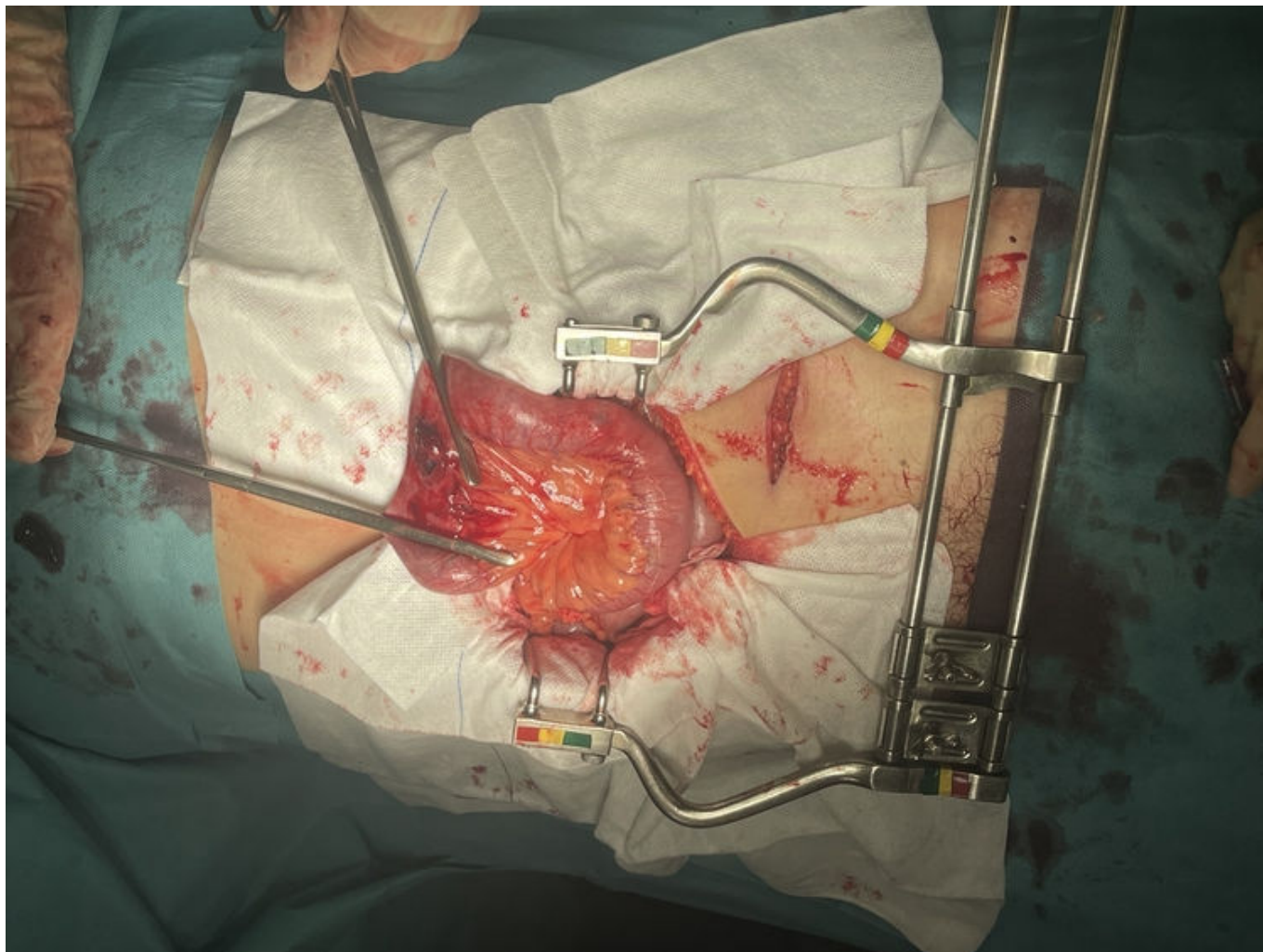
Gutiérrez Andreu, Marta; Pareja Arico, Nicolás; Moreno Bargueiras, Alejandro; Pastor Altaba, Daniel; Sánchez, Carmen; Bernal Tirapo, Julia; Yuste García, Pedro; Ferrero Herrero, Eduardo

Hospital Universitario 12 de Octubre, Madrid.

Resumen

Introducción: Ante la existencia de lesiones múltiples es fundamental tener claro la secuencia de actuación, comenzando con aquellas que ponen en riesgo vital al paciente. El estado hemodinámico del paciente durante toda su atención, incluida la cirugía, va a condicionar la necesidad o no, de cirugía de control de daños.

Caso clínico: Varón de 42 años que sufre una agresión con arma blanca. En la atención inicial se objetiva TA 120/70 mmHg, FC 80 lpm, FR 16 rpm. Glasgow 15. Exploración física: lesión epigástrica sin sangrado y lesión hipogástrica con evisceración de asa de intestino delgado. Se administran 500 cc de cristaloides y vendaje estéril sobre evisceración. Atención hospitalaria: A: Vía aérea permeable. B: Murmullo vesicular conservado bilateral. SatO₂: 98%. C: TA: 110/60 mmHg. FC: 85 lpm. D: GCS: 14. Pupilas normales. E: Temperatura 36 °C. Lesión epigástrica, 2 cm, sin sangrado. Lesión hipogastrio con evisceración de asa de intestino delgado. Asa perforada con salida de material entérico. Abdomen doloroso a la palpación, sin peritonismo. Analítica sin alteraciones, radiografía de tórax: sin hemo ni neumotórax. EFAST: negativo (abdomen y pericardio). Sonda nasogástrica con material gástrico y sondaje vesical con orina clara. Traslado a quirófano para laparotomía exploradora. Laparotomía media: hemoperitoneo 1 L. *Packing* por cuadrantes y reducción del asa eviscerada perforada en el borde mesentérico y antimesentérico. Se deja aislada con 2 *clamps*. Retirada de *packing*: Hígado, bazo y diafragma sin alteraciones. Secundaria a la herida epigástrica presenta lesión en el xifoides, sin penetración en cavidad torácica ni abdominal. Sangrado procedente de la pelvis, hematoma retroperitoneal pélvico y en psoas izquierdo. Se moviliza colon izquierdo objetivando retroperitoneo abierto en región infrailiaca con sangrado arterial activo. Se amplía la brecha peritoneal identificando vaso arterial sangrando que se liga. (arteria gonadal). Sangrado procedente de la pared abdominal, en la incisión del arma blanca, arteria epigástrica izquierda con sangrado activo. Se realiza ligadura de la misma. Revisión de toda la cavidad abdominal, identificando perforación en sigma en borde mesentérico y antimesentérico. Resección de intestino delgado perforado (5 cm) y de sigma perforado (5 cm) realizando en ambos casos anastomosis laterolateral mecánica. Drenaje y cierre de pared sin tensión. Evolución posoperatoria sin incidencias. Alta al 6 día.



Discusión: Ante una herida penetrante epigástrica hemos de descartar lesión cardíaca con un FAST de ventana pericárdica y la presencia de lesión torácica con una radiografía de tórax. Una de las indicaciones absolutas de revisión quirúrgica ante un trauma penetrante es la evisceración. Durante la cirugía es fundamental tener claro la secuencia de actuación, realizando en un primer lugar el control de la hemorragia. Revisar toda la cavidad prestando un especial cuidado a las lesiones penetrantes intestinales que pueden ser en ambos bordes y pasar desapercibidas. En nuestro caso la estabilidad hemodinámica que presentó el paciente en todo momento nos permitió realizar la cirugía definitiva con las anastomosis y el cierre de la pared.