



Cirugía Española

www.elsevier.es/cirugia



P-654 - INGESTA DE CÁUSTICOS ¿INTERVENCIÓN QUIRÚRGICA URGENTE?: A PROPÓSITO DE UN CASO

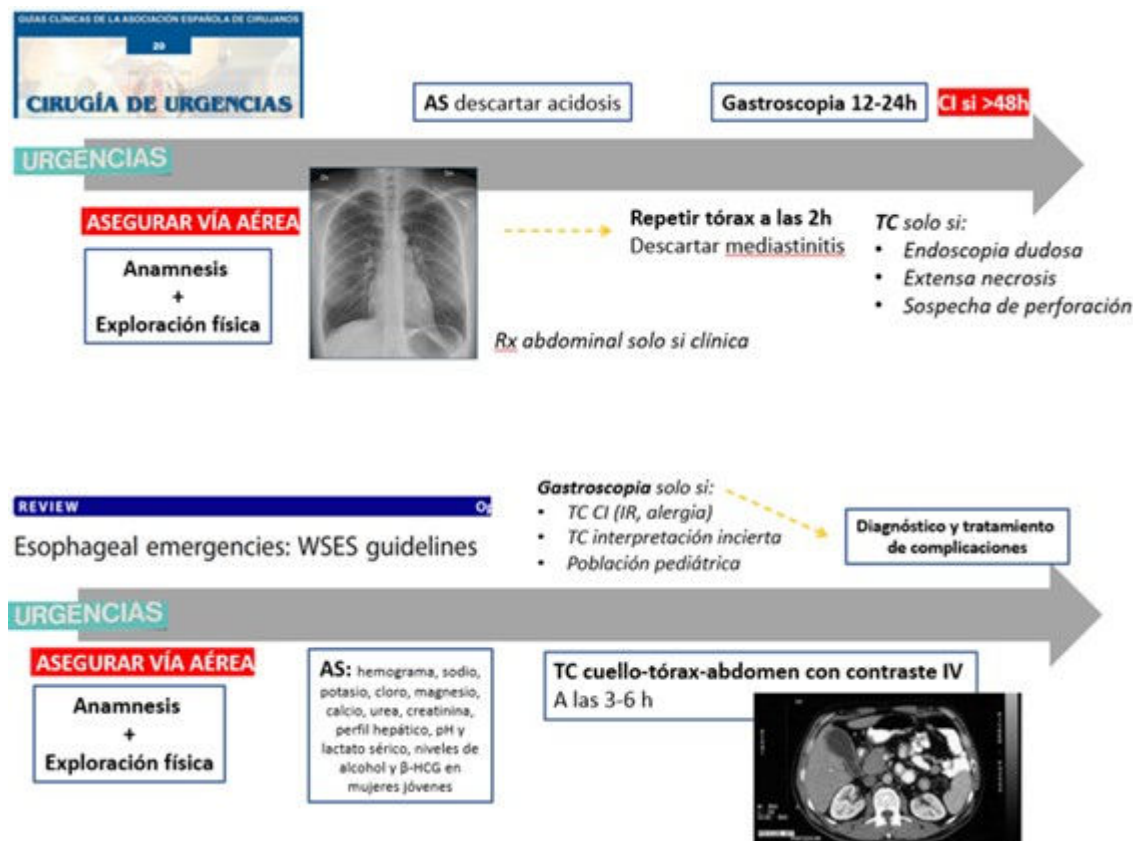
Dobato Portoles, Olga; Cantín Blázquez, Sonia; Abadia Forcén, María Teresa; Izagirre Santana, June; Pascual Pérez, Coraima; Cano Paredero, Antonio; Aparicio López, Daniel; Sánchez Fuentes, María Nieves

Hospital Universitario Miguel Servet, Zaragoza.

Resumen

Introducción: La ingesta de cáusticos es una urgencia poco frecuente pero potencialmente mortal. Según el informe anual de 2013 en EE. UU. hubo en torno a 60.000 casos, siendo lo más frecuente la lejía. En niños la ingesta suele ser accidental por lo que las lesiones graves son raras y representan el 80% de los casos. Sin embargo, en los adultos la ingesta es masiva con intención autolítica. Se debe de tener en cuenta que la clínica no se correlaciona con la gravedad del cuadro, la ausencia de dolor o de lesiones en cavidad oral no descarta una afectación mayor a nivel gastrointestinal. La perforación secundaria a una necrosis transmural es la situación de mayor gravedad en la que nos podemos encontrar, con una alta tasa de mortalidad. Un correcto manejo con un algoritmo claro es esencial para el pronóstico del paciente, siendo el objetivo principal la supervivencia, pero también las mínimas secuelas posteriores. A propósito de un caso comparamos las guías WSES y las guías españolas.

Caso clínico: Paciente mujer de 56 años remitida por el 061 a Urgencias por intento autolítico con ingesta de un vaso de Sulfamán la noche previa, seguido por un cuadro de vómitos con restos hemáticos. Tos, expectoración blanquecina y odinofagia. Hemodinámicamente estable a su llegada, SatO2 98% con GN y taquipneica. A la exploración orofaringe ligeramente hiperémica, úvula no desviada ni edematizada. Valorada por parte de Otorrinolaringología que recomiendan pauta de corticoides e ingresa en sala de observación. A las 24 horas se realiza una gastroscopia en la que se observan extensas áreas de necrosis a nivel de esófago distal y estómago, con úlceras circunferenciales en bulbo duodenal. Ante dichos hallazgos se solicita TC toraco-abdominal con contraste intravenoso que describe signos de esofagitis, gastroduodenitis y yeyunitis con abundante líquido libre, sin signos de perforación. Se indica intervención quirúrgica urgente, se evidencia necrosis completa a nivel esofágico y signos de isquemia transmural en el estómago por lo que se realiza una esofagogastrectomía con esofagostoma terminal y yeyunostomía de alimentación. Posoperatorio favorable siendo dada de alta a los 20 días y actualmente pendiente de valoración para reconstrucción de tránsito.



Discusión: Las guías clínicas de la Asociación Española de Cirujanos apuestan por una gastroscopia a las 12-24 h utilizando la clasificación de Zargar según la gravedad, contraindicada si han transcurrido > 48 h. La cirugía tan solo se considera indicada si el paciente presenta una perforación de víscera con una mediastinitis o peritonitis asociada, siendo la mayoría de los casos subsidiarios de un manejo médico con sueroterapia, analgesia, soporte nutricional, antisecretores y antibiótico. Sin embargo, en las guías del *World Journal of Emergency Surgery* el TC cervico-torácico-abdominal con contraste intravenoso es la prueba de elección, realizándose de forma precoz, a las 3-6 h de la ingesta. El TC nos permite clasificar las lesiones según la progresión de la necrosis mural, siendo la necrosis completa sin necesidad de perforación (el grado 3, 10-30% de los casos) la indicación de un abordaje quirúrgico precoz con un mejor estado basal del paciente.