



# Cirugía Española

[www.elsevier.es/cirugia](http://www.elsevier.es/cirugia)



## P-646 - FRACTURA PÉLVICA ABIERTA. IMPORTANCIA DEL EXAMEN CLÍNICO Y DE LA COLOSTOMÍA

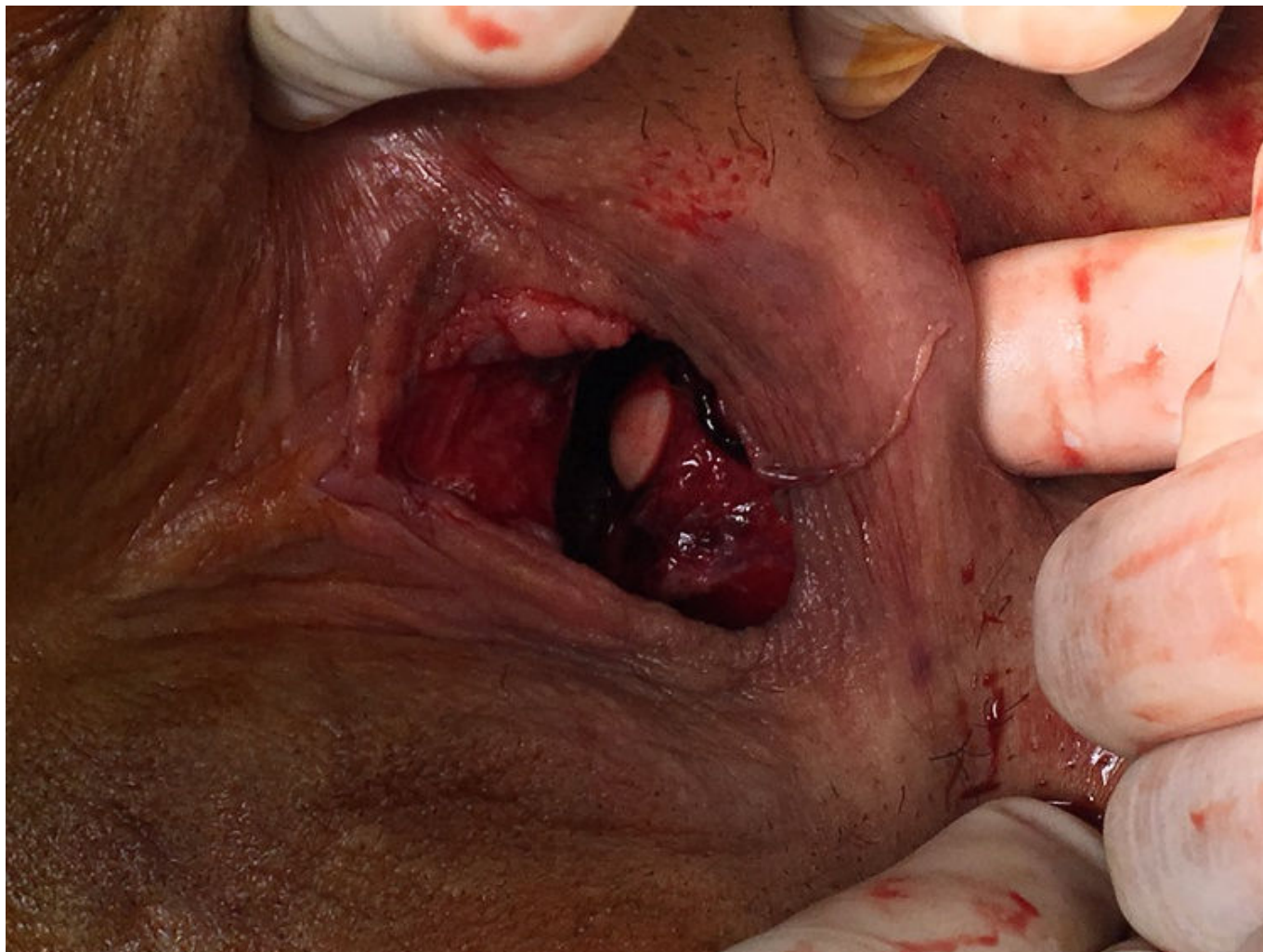
Gutiérrez Andreu, Marta; Pastor Altaba, Daniel; Moreno Bargeiras, Alejandro; Sánchez, Carmen; Bernal Tirapo, Julia; Yuste García, Pedro; Martínez Pozuelo, Almudena; Ferrero Herrero, Eduardo

Hospital Universitario 12 de Octubre, Madrid.

### Resumen

**Introducción:** La fractura abierta de pelvis conlleva una alta morbilidad. Su diagnóstico es vital en la atención inicial ya que su presencia conllevará la necesidad de plantearnos una colostomía de derivación. Colostomía que no debe realizarse en un contexto de control de daños.

**Caso clínico:** Presentamos el caso de una mujer de 24 años, sin antecedentes relevantes, que sufre un accidente de moto siendo atropellada por un camión que le pasa por encima de la pelvis. En la atención prehospitalaria se objetiva: tensión arterial: 70/40 mmHg, frecuencia cardiaca: 110 lpm, frecuencia respiratoria: 18 rpm. Glasgow: 15. En la exploración física: Deformidad pélvica. Sangrado por el periné, realizándose *packing*. Se procede a la intubación orotraqueal y a la colocación de faja pélvica. En la atención hospitalaria. A: collarín cervical. Intubada. B: Murmullo vesicular conservado bilateralmente. SatO<sub>2</sub>: 98%. C: Tensión arterial: 70/40 mmHg. Frecuencia cardiaca: 110 lpm. D: G: 3, pupilas normales. E: Temperatura 36 °C. Alta sospecha de fractura pélvica, abdomen no distendido, escoriaciones en flanco izquierdo. Examen perineal difícil por el *packing* perineal y la rotación interna de miembros inferiores. Activación de protocolo de transfusión masiva. Imposibilidad de sondaje vesical. Radiografía de tórax: normal. Radiografía de pelvis: sugestiva de fractura. FAST: líquido libre de Douglas. Pericardio normal. Tras la reanimación con hemoderivados (2 concentrados de hematíes): Tensión arterial: 110/70 mmHg, frecuencia cardiaca: 85 lpm. Ante la respuesta hemodinámica se decide realización de TC, siendo informado como: craneal, cervical y torácico: normal. Órganos abdominales sólidos normales. No neumoperitoneo. Fracturas: ala sacra, ramas iliopúbica e isquiopúbica izquierdas. Fragmento óseo en vagina. Burbujas de gas extraperitoneales. No sangrado arterial activo. La paciente es trasladada a quirófano donde se realiza fijación externa de la pelvis. Exploración perineal: Rotura de recto anterior a 2 cm del margen anal que comunica con la vagina. Fragmento de hueso en la vagina. Se realiza sutura de la pared rectal. Se confirma rotura uretral por lo que se coloca catéter suprapúbico. Tras estas intervenciones la paciente continúa estable hemodinámicamente, sin necesidad de transfusión ni fármacos vasoactivos, por lo que se realiza laparotomía para colostomía de derivación. Evolución sin incidencias. Fijación interna pélvica al 8.º día. Al mes reparación uretral y reconstrucción del tránsito a los 3 meses.



**Discusión:** La exploración de periné, recto y vagina es fundamental para el diagnóstico de la fractura abierta de pelvis. En la mayoría de los casos será necesaria una colostomía derivativa para evitar la contaminación. La estabilidad hemodinámica de nuestra paciente permitió la realización de una TC y la realización de una colostomía en la primera etapa quirúrgica.