



# Cirugía Española

[www.elsevier.es/cirugia](http://www.elsevier.es/cirugia)



## P-644 - FASCITIS NECROTIZANTE COMO PRESENTACIÓN INICIAL DE APENDICITIS AGUDA PERFORADA

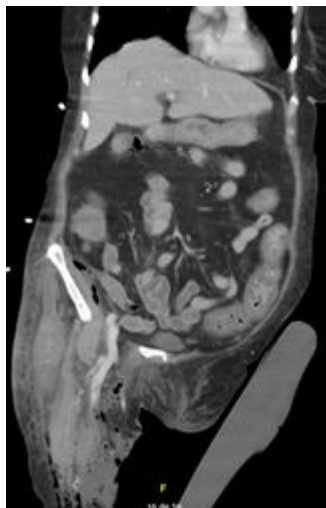
*Ferrer Martínez, Alicia; Sánchez Sánchez, Estefanía; Martínez Minuesa, Lucía Isabel; Cabanillas Vera, Gema; Manuel Vázquez, Alba; Valle Rubio, Ainhoa; Ramos Rodríguez, José Luis; Jover Navalón, José María*

*Hospital Universitario de Getafe, Getafe.*

### Resumen

**Introducción:** La apendicitis aguda (AA) es una de las patologías urgentes más frecuentes en nuestro medio, presentándose habitualmente como AA no perforada. Sin embargo, un porcentaje menor de pacientes puede desarrollar perforaciones o complicaciones graves como la fascitis necrotizante (FN). La FN es una infección de partes blandas, rápidamente progresiva, que se origina en la fascia y avanza hacia músculo, tejido celular subcutáneo y piel, presentando altos índices de mortalidad.

**Caso clínico:** Presentamos el caso clínico de una mujer de 77 años con antecedentes de hipertensión arterial, diabetes, dislipemia y esteatosis hepática que acude a Urgencias por dolor en miembro inferior derecho tras caída en domicilio. A la exploración presenta signos de infección local extensa, rodeando todo el perímetro. Se realiza TC pélvico y de ambas extremidades inferiores demostrando FN con posible origen a nivel retroperitoneal y extensión caudal hacia región infrapoplítea. Se realiza cirugía urgente junto para desbridamiento del tejido necrótico, incluyendo la fascia. La paciente ingresa en Cuidados Intensivos donde es reevaluada en las primeras veinticuatro horas por mala evolución. Se realiza nuevo TC abdominal con persistencia de absceso retroperitoneal y mínimo neumoperitoneo adyacente al mismo, por lo que se realiza laparoscopia diagnóstica. Durante la intervención se objetiva una AA retrocecal gangrenosa perforada con absceso retroperitoneal en fosa ilíaca derecha y apendicolito en su interior. Se realiza apendicectomía, extracción del apendicolito, desbridamiento y lavado de cavidad abscesual, colocando drenaje aspirativo en el lecho quirúrgico. La evolución clínica posterior fue tórpida con ingreso prolongado en la Unidad de Cuidados Intensivos y Geriátrica. La paciente precisa traqueotomía por imposibilidad de desconexión a la ventilación mecánica y posterior infección respiratoria por aspergilosis pulmonar invasiva. Además, presenta aplasia de médula ósea de origen medicamentoso e ictus isquémico con secuelas funcionales y necesidad de gastrostomía percutánea para nutrición enteral. La paciente es dada de alta a los 3 meses a un centro de rehabilitación para recuperación progresiva de las secuelas funcionales.



**Discusión:** La FN es una infección de partes blandas que presenta baja prevalencia en nuestro medio, pero con alta tasa de morbilidad y mortalidad. Se caracteriza por una rápida progresión de la infección, afectando desde planos profundos hacia planos superficiales. La etiología puede ser multimicrobiana - tipo I -, más frecuente, o monomicrobiana - tipo II -. El organismo más asociado a dicha infección es el grupo de los estreptococos, sobre todo el grupo A beta hemolítico. El tratamiento quirúrgico debe ser urgente, realizando desbridamiento del tejido necrótico hasta obtener tejido sano. En el caso clínico presentado la dificultad reside en identificar la AA gangrenosa perforada como foco origen de la FN. La asociación a AA con FN es rara según la literatura, asociándose sobre todo en casos de AA retrocecales de diagnóstico tardío en pacientes pluripatológicos e inmunodeprimidos. Por todo ello, el interés del caso clínico presentado reside en destacar la importancia de un desbridamiento quirúrgico precoz de la infección de partes blandas asociado a una sospecha clínica temprana para identificar y tratar desde el inicio el origen de la FN.