



# Cirugía Española

[www.elsevier.es/cirugia](http://www.elsevier.es/cirugia)



## P-633 - EL IMPACTO DE UNA FÍSTULA YEYUNO-CÓLICA INADVERTIDA

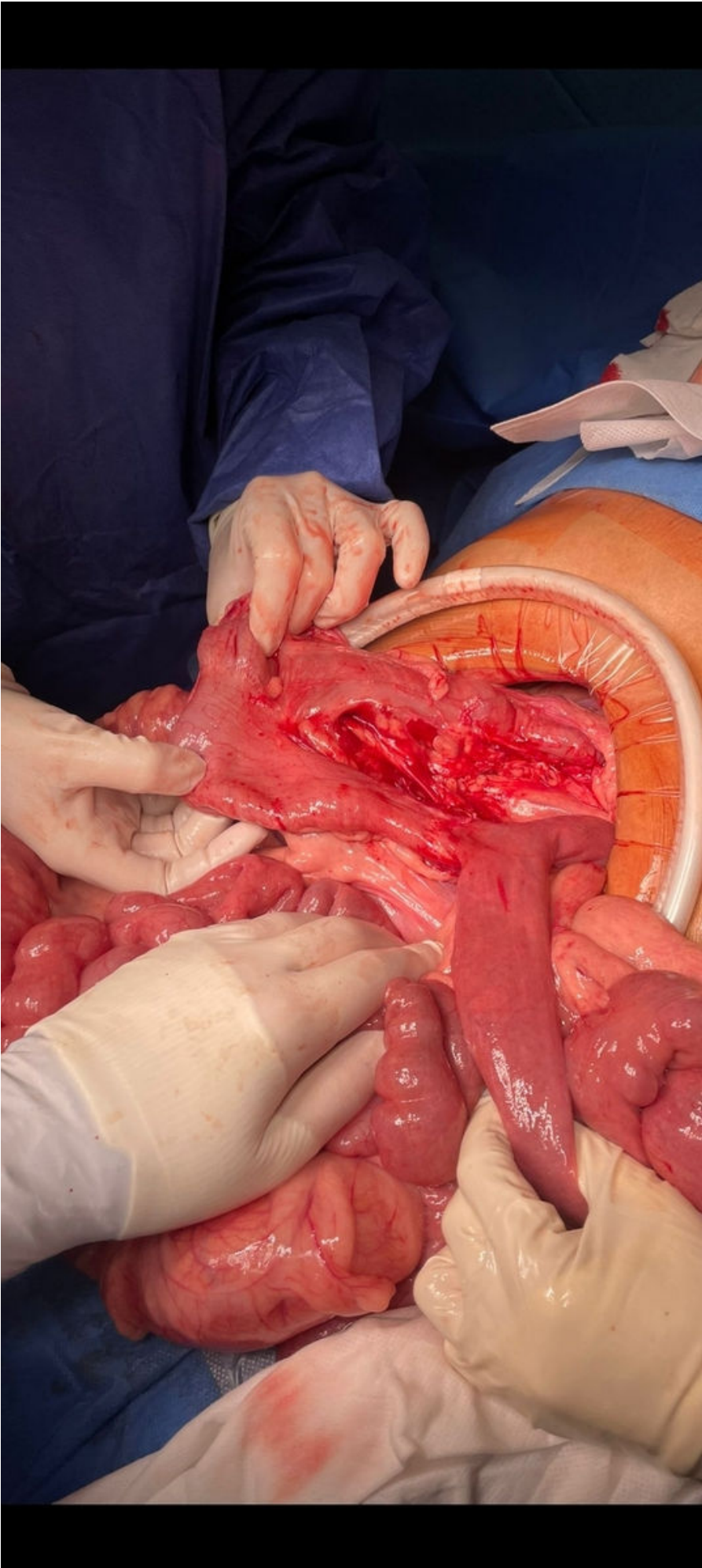
González Sánchez, Daniel; Rico Morales, María del Mar; García Redondo, Manuel; Fuentes Zaplana, Ana; Fernández Muñoz, Ricardo; Reina Duarte, Ángel

Hospital Torrecárdenas, Almería.

### Resumen

**Introducción:** La formación de fístulas entero-cólicas, aunque poco común, presenta diversas etiologías, que incluyen complicaciones posoperatorias derivadas de cirugías intestinales previas, enfermedades inflamatorias intestinales, traumatismos abdominales, infecciones intestinales graves, neoplasias intestinales y, en ocasiones, anomalías congénitas. Estas condiciones pueden inducir malabsorción de nutrientes, episodios recurrentes de infección, desequilibrios electrolíticos y complicaciones hepáticas, cuya magnitud varía según la localización específica de la fístula.

**Caso clínico:** Paciente de 53 años con antecedentes personales de cirugía en 2004 por adenocarcinoma de colon estadio IIIC realizándose hemicolectomía derecha ampliada y posterior quimioterapia. Durante su evolución hasta la actualidad comenzando en 2005 presentó un síndrome de intestino corto asociando una enteropatía pierde proteínas, diarreas y diversos estados carenciales que le condujeron a presentar, desnutrición, encefalopatía, deterioro cognitivo por el síndrome (Pelagra-Wernicke-Korsakoff) entre otros. Ha estado en seguimiento por nutrición y digestivo precisando nutrición parenteral domiciliaria. Acude a urgencias por un cuadro de dolor abdominal de inicio súbito de 12 horas de evolución asociado a náuseas y vómitos y fiebre de 38,5 °C. A la exploración, paciente con dolor abdominal a la palpación profunda en todo el abdomen con defensa abdominal. Se realiza TAC abdominopélvico donde se aprecia importante arremolinamiento de las estructuras vasculares de la raíz del mesenterio ocasionando estenosis significativa de la luz mesentérica compatible con hernia interna. Se decide laparotomía exploradora urgente donde se aprecia tracto fibroso que condiciona hernia interna, pudiendo solucionarse sin necesidad de resección intestinal y a la exploración del resto de la cavidad se aprecia fístula entre el muñón de la anastomosis ileocólica previa con el yeyuno condicionando fístula yeyuno-cólica (fig.). Se eliminó la fístula con una endograpadora cortando parte del muñón de la anastomosis previa. La evolución del paciente fue satisfactoria mejorando desde el punto de vista nutricional cesando las diarreas mejorando en los controles nutricionales y no precisando en la actualidad de nutrición parenteral.



**Discusión:** Este caso presenta un período de 20 años con complicaciones tras una cirugía por una neoplasia de colon. La falta de correlación entre las complicaciones y la cirugía inicial (conserva casi en su totalidad el intestino delgado y parte del colon) resalta la importancia de mantener una mente abierta y autocrítica en la práctica médica, nos insta a reflexionar críticamente sobre la necesidad de explorar a fondo discrepancias entre las complicaciones presentadas y los casos ya que como se ha expuesto una resolución en teoría sencilla como es la eliminación de esta fístula ha mejorado de manera drástica la vida de esta persona.