



# Cirugía Española

[www.elsevier.es/cirugia](http://www.elsevier.es/cirugia)



## P-628 - DIVERTÍCULO DE MECKEL COMO CAUSA DE OBSTRUCCIÓN INTESTINAL EN EL ADULTO

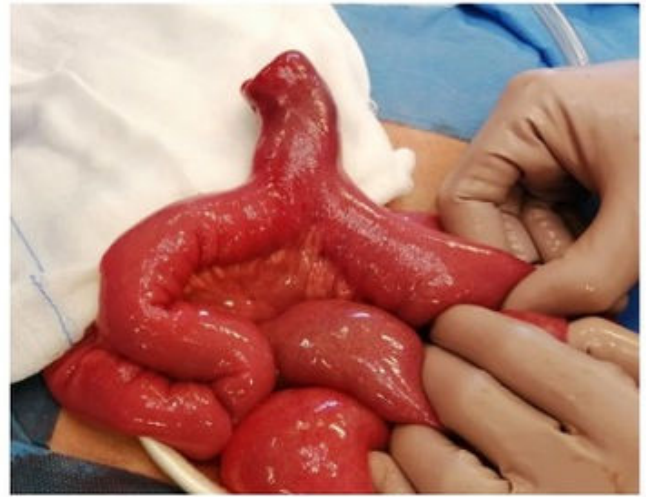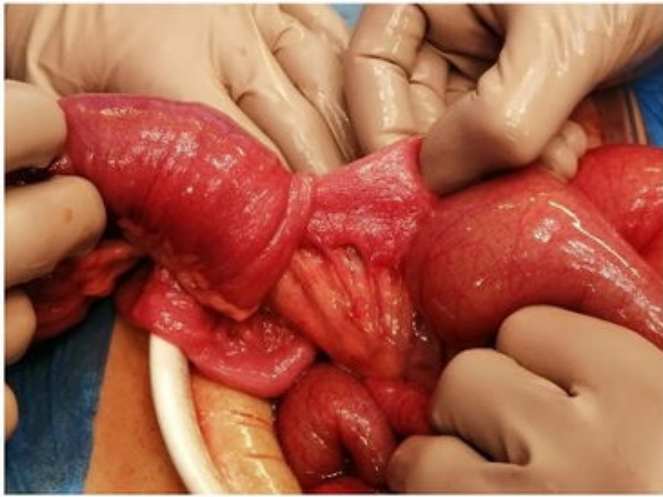
Aguiriano Casanova, María del Mar; Bañuls Matoses, Ángela; Tusa, Claudio; Ballester Martínez, Belén; Bono Puertes, Vicente; Boukhoubza, Ali; Seguí Gregori, Jesús

Hospital de Gandía y Centro de Especialidades Francisc de Borja, Gandía.

### Resumen

**Introducción:** El divertículo de Meckel representa la anomalía congénita más frecuente del tracto gastrointestinal. Suele ser asintomático, pero puede manifestarse como sangrado gastrointestinal, obstrucción, diverticulitis, perforación o la formación de neoplasias. La complicación más frecuente en adultos es la obstrucción intestinal por intususcepción, vólvulo o estenosis. El tratamiento ante ellas debe ser quirúrgico.

**Caso clínico:** Presentamos el caso de un varón de 15 años que acude a urgencias por cuadro de obstrucción intestinal de 48 horas de evolución asociado a una deposición sanguinolenta. Revisando los antecedentes del paciente se encuentra un episodio de invaginación íleo-íleo-ceco-cólica hace 10 años con resolución tras la realización de neumoenema terapéutico. Se realizó una gammagrafía con Tc 99m pertectenato para despistaje de divertículo de Meckel, siendo negativo para la presencia de mucosa gástrica ectópica. En urgencias, el paciente presenta regular estado general, permanece hemodinámicamente estable y presenta un abdomen discretamente distendido y doloroso a la palpación profunda. En la analítica destaca una hemoglobina de 18 g/dL, PCR de 15 mg/L, leucocitosis de 16.500 y 86% de neutrofilia, con un lactato de 2,7 mmol/L. Se solicita una ecografía abdominal objetivándose un patrón de oclusión intestinal secundario a invaginación íleo-cólica asociando líquido libre en FID y FII. Tras la valoración del caso, se desestima neumoenema terapéutico debido a la duración del cuadro y la presencia de rectorragia, indicando intervención quirúrgica. Se interviene mediante laparotomía media evidenciándose una obstrucción intestinal secundaria a invaginación íleo-íleo-ceco-cólica hasta ángulo hepático de colon. Tras la reducción completa mediante maniobras de prensión se aprecia invaginación de 1 metro de intestino delgado ocasionada por un divertículo de Meckel invaginado sobre sí mismo. Se realizó una diverticulectomía sin incidencias. El paciente presentó un posoperatorio favorable, dándose de alta al segundo día. El estudio anatomopatológico evidenció la presencia de mucosa pancreática ectópica en dicho divertículo.



**Discusión:** El divertículo de Meckel afecta al 2% de la población, con mayor incidencia en el sexo masculino. Está constituido por un remanente del conducto onfalomesentérico. Se localiza con mayor frecuencia en el íleon a unos 100 cm de la válvula ileocecal y hasta en el 50% de los casos la mucosa puede contener tejido ectópico gástrico (60%), pancreático (6%), duodenal, ileal o colónico. Se estima que el 2% de los casos presentarán síntomas y que el riesgo de complicaciones a lo largo de la vida es en torno al 4%, generalmente, en pacientes menores de 2 años. Dichas complicaciones incluyen sangrado, obstrucción, diverticulitis, perforación o neoplasias. La más frecuente en adultos es la obstrucción intestinal por intususcepción, vólvulo o estenosis. El diagnóstico suele ser en la infancia. La prueba de elección es la gammagrafía con Tc-99m pertectenato ya que permite detectar mucosa gástrica ectópica, que es la causa de sangrado en el 85-97% de los casos. En nuestro paciente, el estudio de despistaje fue negativo, puesto que el divertículo presentaba mucosa pancreática. El tratamiento del divertículo de Meckel sintomático es la diverticulectomía o la resección del segmento de íleon afecto. En los casos asintomáticos existe mayor controversia.