



# Cirugía Española

[www.elsevier.es/cirugia](http://www.elsevier.es/cirugia)



## P-612 - ACTINOMICOSIS ABDOMINAL: A LA SOMBRA DEL ABDOMEN AGUDO

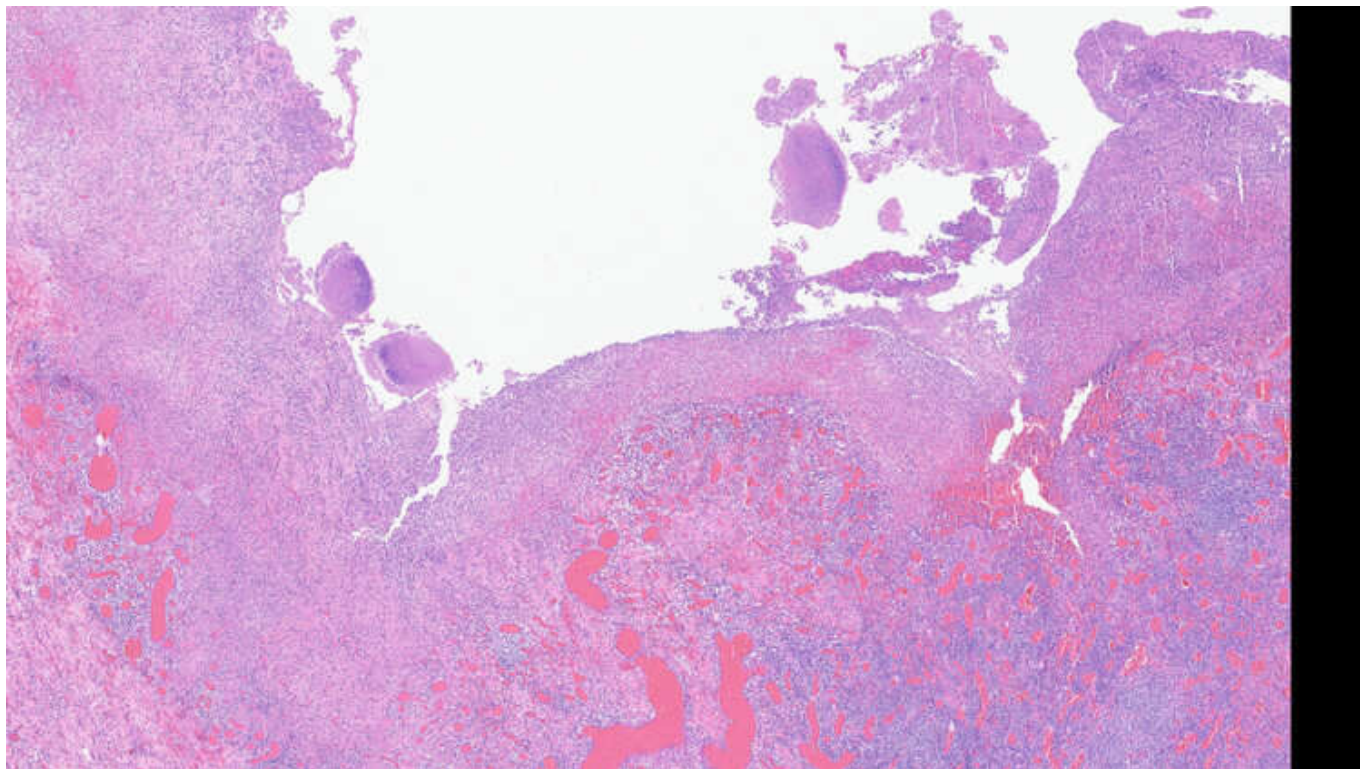
Mellado Sánchez, Inmaculada; Sánchez Cabezudo Noguera, Fátima; Peck García, Carolina; Gajda Escudero, Juan; Hernández O Reilly, María; Picardo Nieto, Antonio Luis

Hospital Infanta Sofía, San Sebastián de los Reyes.

### Resumen

**Introducción:** La actinomicosis es una infección poco frecuente que puede dar una clínica variada. El foco abdominal puede simular otros cuadros clínicos, pasando desapercibida. Presentamos un caso de obstrucción intestinal por apendicitis aguda y diagnóstico definitivo de actinomicosis abdominal.

**Caso clínico:** Mujer de 36 años sin antecedentes de interés que acude por dolor abdominal difuso de 2 días de evolución, fiebre y sudoración nocturna. La exploración física muestra abdomen distendido con defensa en hipogastrio y fosa iliaca derecha. Las pruebas complementarias muestran elevación de reactantes de fase aguda y una ecografía que describe apendicitis aguda evolucionada con plastrón y colección de 41 × 10 mm. Se indica tratamiento quirúrgico: laparoscopia exploradora con conversión a laparotomía media, donde se aprecia plastrón inflamatorio-tumoral que involucra íleon terminal, ciego, apéndice y colon ascendente; perforación apendicular con salida espontánea de material mucoide. Se practica resección ileocecal y anastomosis primaria. Se toma muestra para cultivo microbiológico. El cultivo microbiológico es positivo para *Actinomyces israelii* y el informe de anatomía patológica describe actinomicosis apendicular con linfadenitis granulomatosa sin evidencia de malignidad. La evolución posoperatoria fue satisfactoria. La paciente cumplió tratamiento intravenoso con Amoxicilina durante 9 días y fue dada de alta con continuación de antibioterapia en régimen oral durante 6 meses.



**Discusión:** *Actinomyces* es una bacteria ubicua, Gram +, patógeno oportunista de los seres humanos. La infección suele ser crónica y polimicrobiana y es más frecuente en varones, adultos e inmunocomprometidos (como pacientes diabéticos o con sobrepeso-obesidad). El foco cervicofacial es el más frecuente, contando con hasta el 50% de los casos. Provoca abscesos y osteonecrosis mandibular. La actinomicosis abdominopélvica es la segunda localización más frecuente. Apéndice y región ileocecal son las regiones más afectadas, aunque también se han descrito abscesos en el lecho de colecistectomía. El cuadro clínico es de larga evolución e inespecífico. Fiebre y sudoración nocturna, artralgias y pérdida de peso acompañan habitualmente a dolor abdominal difuso. Infertilidad en la mujer y masa abdominal palpable son formas frecuentes de presentación, pudiendo simular cuadros como enfermedad de Crohn, tuberculosis y procesos neoplásicos. Puede complicarse asimismo con obstrucción intestinal aguda, como el caso que describimos. Por todo esto comentado se requiere un alto índice de sospecha para el diagnóstico. Un foco minoritario infradiagnosticado pero con importancia en clínica es el perianal. *Actinomyces* da lugar a enfermedad fistulosa perianal compleja, recidivante y resistente, con múltiples intervenciones quirúrgicas e incluso complicada con sepsis. El diagnóstico de *Actinomyces* suele requerir muestra microbiológica e histológica debido a que el rendimiento es bajo. El tratamiento de esta infección incluye antibioterapia de muy larga evolución, habitualmente penicilina o amoxicilina  $\pm$  metronidazol entre 3 y 6 meses y drenaje quirúrgico del foco si es necesario. *Actinomyces* es un diagnóstico poco habitual en clínica pero que debe tenerse en cuenta a la hora de abordar el manejo de un abdomen agudo por obstrucción intestinal, facilitando así el adecuado tratamiento.