



Cirugía Española

www.elsevier.es/cirugia



P-608 - ABORDAJE ABIERTO DE HERNIA DE GARENGEOT COMO HALLAZGO CONCOMITANTE TRAS PARATIROIDECTOMÍA

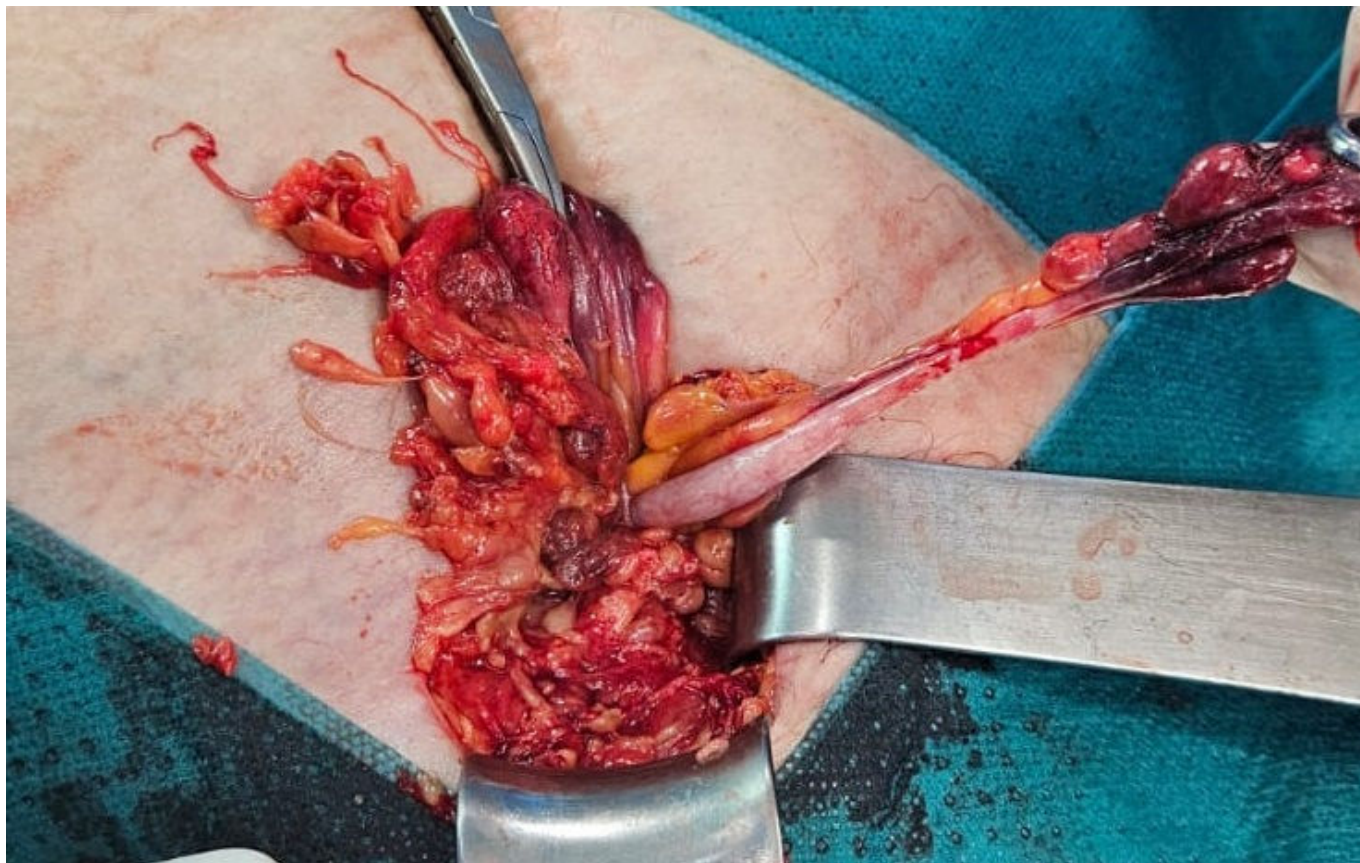
Borrego Canovaca, Sandra; Álamo Fernández, José María; Rubio-Manzanares Dorado, Mercedes; Martínez Núñez, Sara; Padillo Ruiz, Francisco Javier

Hospital Universitario Virgen del Rocío, Sevilla.

Resumen

Introducción: La hernia de Garegeot es un tipo infrecuente de hernia femoral asociado a apendicitis requiriendo cirugía urgente. Representa < 1% de las hernias femorales. Suele aparecer en la séptima década de la vida, principalmente mujeres. Como factores de riesgo destacan la multiparidad, tabaquismo, estreñimiento, tos crónica, alteraciones del tejido conjuntivo y el apéndice pélvico o ciego bajo. La clínica común es la incarceration e inflamación de la parte distal del apéndice, mientras que la proximal no suele afectarse. La ecografía y el TAC pueden utilizarse para el diagnóstico aunque no deben retrasar la intervención en caso de hernia complicada. Dada su infrecuencia, no existe en la literatura una técnica quirúrgica específica. Pueden realizarse abordajes anteriores, posteriores y laparoscópicos. Según las revisiones la laparoscopia permitiría como ventaja la evaluación completa de la cavidad abdominal. La utilización de malla dependerá de la presencia de infección o no del lecho quirúrgico. No hay evidencia clara de apendicectomía en caso de no evidenciar inflamación/lesión respecto a la posible isquemia microscópica.

Caso clínico: En nuestro caso presentamos a una paciente de 78 años, entre sus antecedentes destacaríamos hipertensión, diabetes, hipotiroidismo y fibrilación auricular anticoagulada la cual es intervenida mediante paratiroidectomía debido a un adenoma paratiroideo inferior derecho. En las primeras horas posquirúrgicas la paciente nos refiere dolor y tumoración en región crural derecha desde hace 5 días sin clínica de obstrucción intestinal. A la exploración física se evidencia una tumoración indurada muy dolorosa sin lesiones cutáneas en región crural derecha, no móvil. Se realiza una ecografía inguinal urgente donde se objetiva una hernia femoral con el apéndice cecal como contenido junto a una inflamación de la punta. Ante la sospecha de una hernia de Garegeot incarcerationada se decide intervención urgente. Debido a la intubación reciente y el uso de rocuronio en menos de 24h se realizó una anestesia raquídea junto a un abordaje abierto. Se accede al espacio crural y se realiza quelotomía del orificio herniario al ser < 1 cm. Se realiza apertura del saco donde se objetiva el apéndice inflamado en la punta no perforado ni infectado. Se procede a extrusión de la base apendicular para su sección y reintroducción posterior. Colocamos una malla de polipropileno de bajo peso molecular fijada a ligamento inguinal, ligamento de Cooper y fascia prevascular. La paciente fue dada de alta al 2.º día posoperatorio sin incidencias.



Discusión: A pesar de que no existe una evidencia clara de la mejor técnica quirúrgica, dependerá de la estabilidad del paciente y la presencia de otros síntomas asociados (en caso de obstrucción intestinal se recomendaría una exploración completa para descartar otra lesión concomitante decantándonos por el abordaje laparoscópico), además de las ventajas propias de la laparoscopia (menos dolor posoperatorio y menor estancia). En nuestro caso se realizó el abordaje abierto por imposibilidad de laparoscopia con unos resultados adecuados. Se requerirían más estudios para destacar una técnica quirúrgica específica en esta patología. Palabras clave: hernia de Garengot, apendicitis aguda, hernia femoral, apendicectomía.