



Cirugía Española

www.elsevier.es/cirugia



P-041 - APENDICITIS AGUDA POR DISPOSITIVO OVESCO

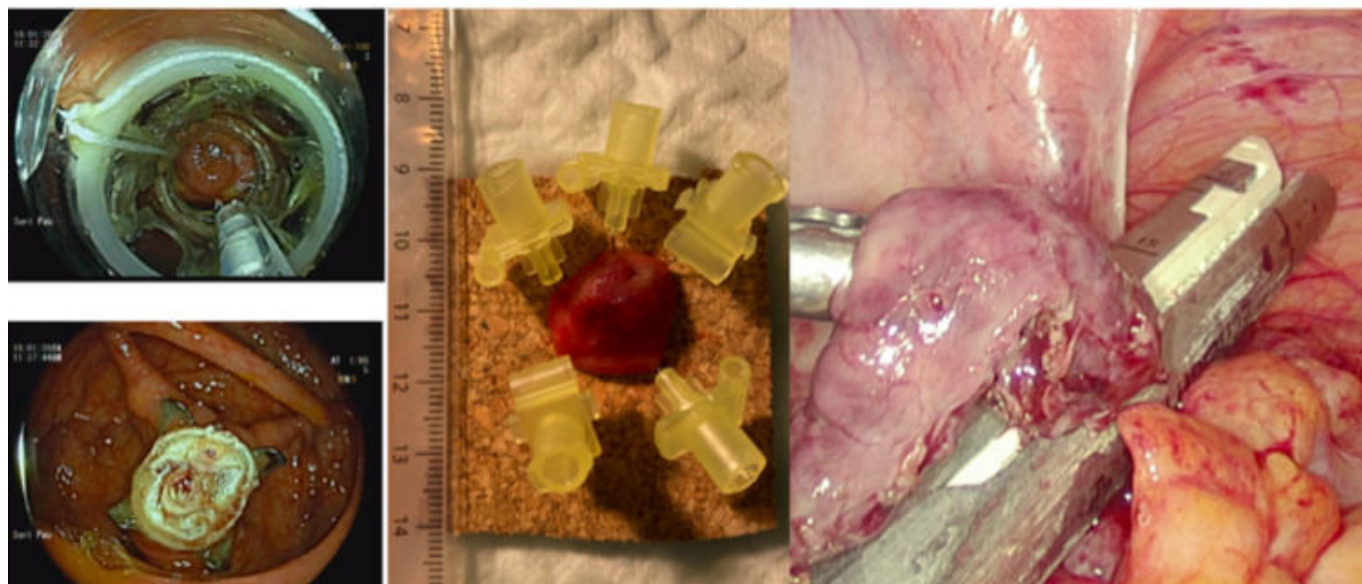
Ballester Vázquez, Eulàlia; Pino Pérez, Oriol; Espinet Blasco, Marina; Vila Riera, Cecilia; Molina Santos, Víctor; Martínez Sánchez, María Carmen; Fernández Ananín, Sonia; Moral Duarte, Antonio

Hospital de la Santa Creu i Sant Pau, Barcelona.

Resumen

Introducción: La disección submucosa endoscópica o la resección transmural endoscópica son técnicas seguras y efectivas para la resección de lesiones en el tracto digestivo como pólipos o lesiones malignas en estadios precoces. Sin embargo no están exentas de complicaciones. Para lesiones localizadas en ubicaciones complejas (foramen apendicular, válvula ileocecal o pliegues mucosos) se han diseñado dispositivos específicos como el OVESCO (en inglés OTSC - *Over The Scope Clip*). Este permite realizar resecciones transmurales endoscópicas en localizaciones complejas disminuyendo el riesgo de perforación posterior. En el caso de lesiones próximas al foramen apendicular se ha descrito una incidencia de cuadros de apendicitis aguda tras polipectomía de entre el 4-19%. Las técnicas de cirugía endoscópica y laparoscópica combinadas (CELS) pueden ser una alternativa en casos en los que se prevé dificultad técnica para la polipectomía vía endoscópica.

Caso clínico: Presentamos el caso de un hombre de 59 años con antecedente de resección endoscópica en 2022 de adenoma túbulo-velloso en colon descendente de 15 mm con foco de 6 mm de displasia de alto grado con márgenes libres. En la colonoscopia de control anual se evidencia una lesión polipoide plana-elevada en foramen apendicular, realizando biopsia con resultado de adenoma serrado sin displasia. Se programa colonoscopia a los 2 meses y se realiza resección transmural endoscópica con dispositivo OVESCO sin complicaciones inmediatas. Se envía a anatomía patológica pieza en bloque en único fragmento. Acude a urgencias a las 48 h por dolor abdominal de predominio en FID. La TC confirma el diagnóstico de apendicitis aguda. Se decide intervención quirúrgica urgente vía laparoscópica evidenciando signos de apendicitis aguda gangrenosa con peritonitis purulenta periapendicular y en pelvis. Se identifica dispositivo OVESCO colocado en ciego con base apendicular sana sin isquemia ni perforación en ciego, por lo que se decide realización de apendicectomía con sección de base apendicular con endoGIA por encima del OVESCO dejando el dispositivo en ciego. Durante posoperatorio presenta cuadro de íleo paralítico que se resuelve de forma conservadora siendo alta al 8.º día. La AP confirmó apendicitis aguda sin otras lesiones y la AP del pólipo fue de adenoma serrado de 0'5cm sin displasia con márgenes de resección libres. La colonoscopia de control a los 3 meses evidenció cicatriz de resección apendicular previa. No se halló el dispositivo OVESCO en el ciego.



Discusión: En nuestro paciente la localización del pólipo próximo al foramen apendicular y la colocación del dispositivo OVESCO generando una obstrucción de la luz apendicular orientaban a una apendicitis aguda como causa del abdomen agudo. Dada la proximidad de la lesión al foramen apendicular una posible alternativa podría haber sido la realización de una cirugía endoscópica y laparoscópica combinada previniendo un posible conflicto con el drenaje del apéndice tras la polipectomía, realizando una apendicetomía con margen que englobara el pólipo controlando su completa resección de forma endoscópica. El abordaje CELS se puede considerar como alternativa a las polipectomías endoscópicas de localización compleja que a su vez permitiría reducir la necesidad de colectomías regladas para el tratamiento de lesiones benignas no resecables endoscópicamente.