



Cirugía Española

www.elsevier.es/cirugia



O-307 - HERNIAS ABDOMINALES SECUNDARIAS A TRAUMATISMO NO PENETRANTE. UNA REVISIÓN SISTEMÁTICA

Dagnesses Fonseca, Javier Óscar¹; García Marín, Jordi²; Petrone, Patrizio³; Rubio López, Laura¹; Herrero Mirón, Ainara¹; Drewniak Jakubowska, Justyna¹; Pérez Morera, Adelino Patricio¹; Ceballos Esparragón, José⁴

¹Hospital General de Móstoles, Móstoles; ²Consorci Sanitari de l'Anoia, Igualada; ³NYU Langone Hospital-Long Island, Nueva York; ⁴Hospital Vithas Las Palmas, Las Palmas.

Resumen

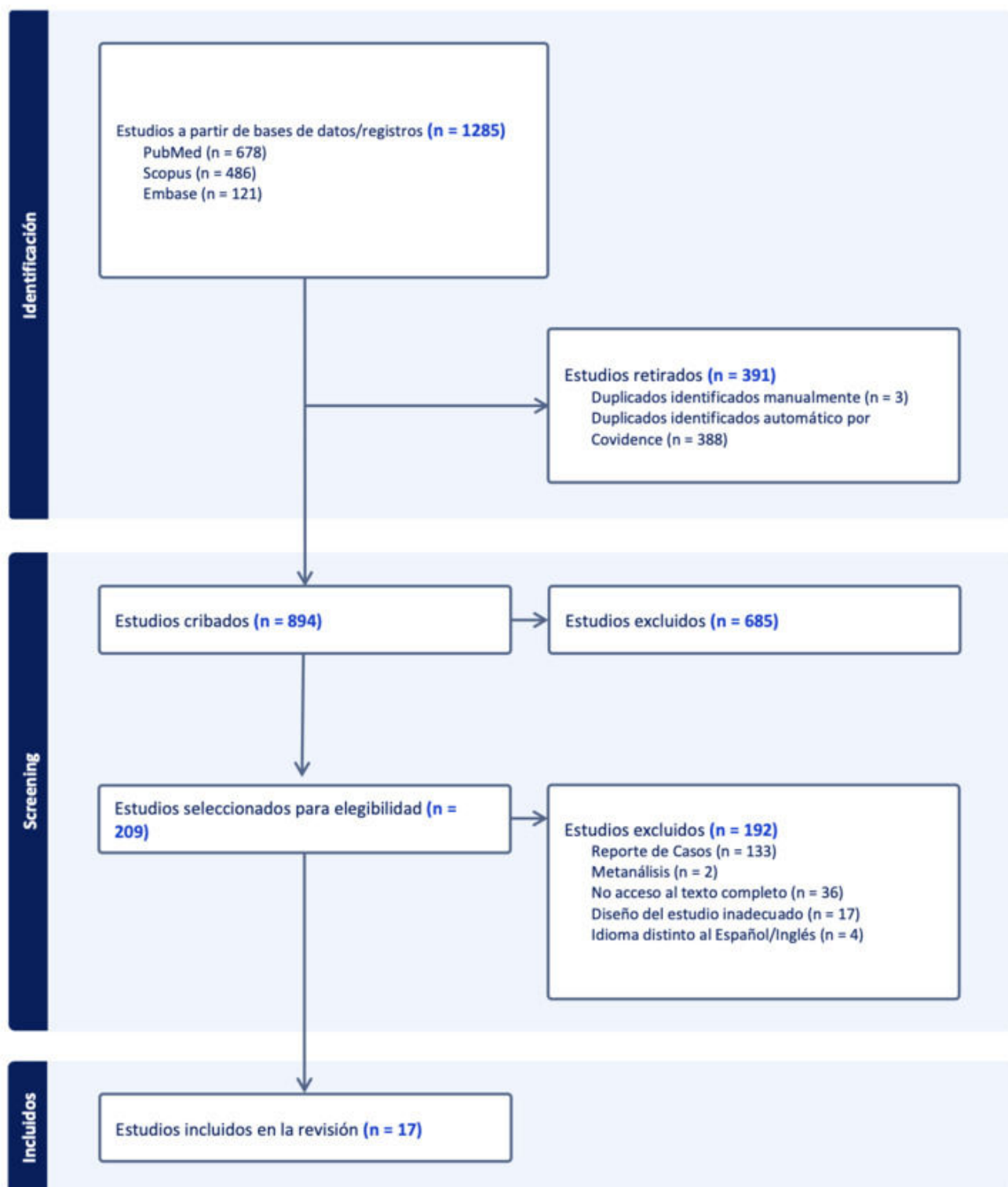
Introducción: La hernia traumática de la pared abdominal (HTPA), es un tipo de hernia adquirida que se surge tras la rotura musculofascial provocada por un traumatismo directo no penetrante, sin evidencia previa de hernia en el sitio afecto. La incidencia es de < 1% de los pacientes traumatizados; representa un desafío para los cirujanos. El objetivo de esta revisión es describir los aspectos demográficos, clínicos y abordar los elementos esenciales del tratamiento de las HTPA.

Métodos: Se realizó una revisión sistemática según las guías PRISMA, donde se extrajeron de PubMed, Embase y Scopus los artículos publicados entre enero de 2004 y marzo de 2024 de estudios observacionales. Se identificaron estudios de pacientes con HTPA y se extrajeron los datos demográficos, las características de la hernia y del tratamiento recibido.

Resultados: Se incluyeron para revisión un total de 17 estudios, con 695 pacientes. La incidencia de HTPA fue de 0,4%. Las HTPA son más frecuentes en la población adulta que en la pediátrica, con una edad media de 33 años; son provocadas generalmente por incidentes de tráfico con vehículos motorizados. El diagnóstico se realiza mediante la exploración física, las pruebas de imagen o como hallazgo intraoperatorio. La localización más frecuente es la pared abdominal anterior (40,7%). La presencia de HTPA es indicativa de coexistencia de lesiones asociadas. El manejo quirúrgico fue el tratamiento de elección en el 74,4% de los pacientes (tabla). Se recomienda cirugía de urgencia cuando existan síntomas y signos de inestabilidad hemodinámica, lesiones asociadas que no admitan demora o estrangulación del contenido herniario. Por otro lado, el manejo diferido permite una reparación directa sobre tejidos estables. Hasta ahora, no existe un consenso del tiempo óptimo de la reparación de la HTPA. La reparación inmediata se asocia con mayores tasas de recidiva. El abordaje quirúrgico puede ser abierto, laparoscópico o robótico. La cirugía abierta es de elección y se efectúa en el contexto de la urgencia. La reparación protésica se realiza en solo un tercio de los pacientes. La presencia de contaminación intraabdominal suele ser el factor determinante para la no colocación de malla, o diferir la reparación quirúrgica del defecto. Se informaron complicaciones posoperatorias en el 7,5% de los pacientes. La recurrencia de la hernia fue del 7,2% y la tasa de mortalidad del 5,5%.

Tratamiento hernia traumática	N (%) = 695
Quirúrgico	517 (74,4)

No quirúrgico	231 (33,2)	
Abordaje quirúrgico	N (%) = 517	
Abierto	300 (58)	
LPC	21 (4,1)	
Conversión	4 (0,8)	
Robot	3 (0,6)	
No registrado	189 (36,6)	
Tiempo de reparación	N (%) = 517	
Inmediato	226 (43,7)	
Agudo (< 2 semanas)	209 (40,4)	
Diferido/Electivo (> 2 semanas)	104 (20,1)	
Uso de malla	N (%) = 517	
No	289 (55,9)	
Sí	148 (28,6)	
	Sintética no absorbible	31 (6)
	Biológica	30 (5,8)
	Sintética absorbible	9 (1,7)
	Mixta	4 (0,8)
No registrado	80 (15,5)	



Conclusiones: La HTPA es una entidad poco común que presenta mayor incidencia en la población adulta. Su reparación quirúrgica es necesaria y puede hacerse en el contexto de la urgencia o de forma diferida.