



Cirugía Española

www.elsevier.es/cirugia



P-546 - AUSENCIA DE METÁSTASIS A DISTANCIA EN UNA NEOPLASIA DE MAMA GIGANTE: PRESENTACIÓN DE UN CASO CLÍNICO

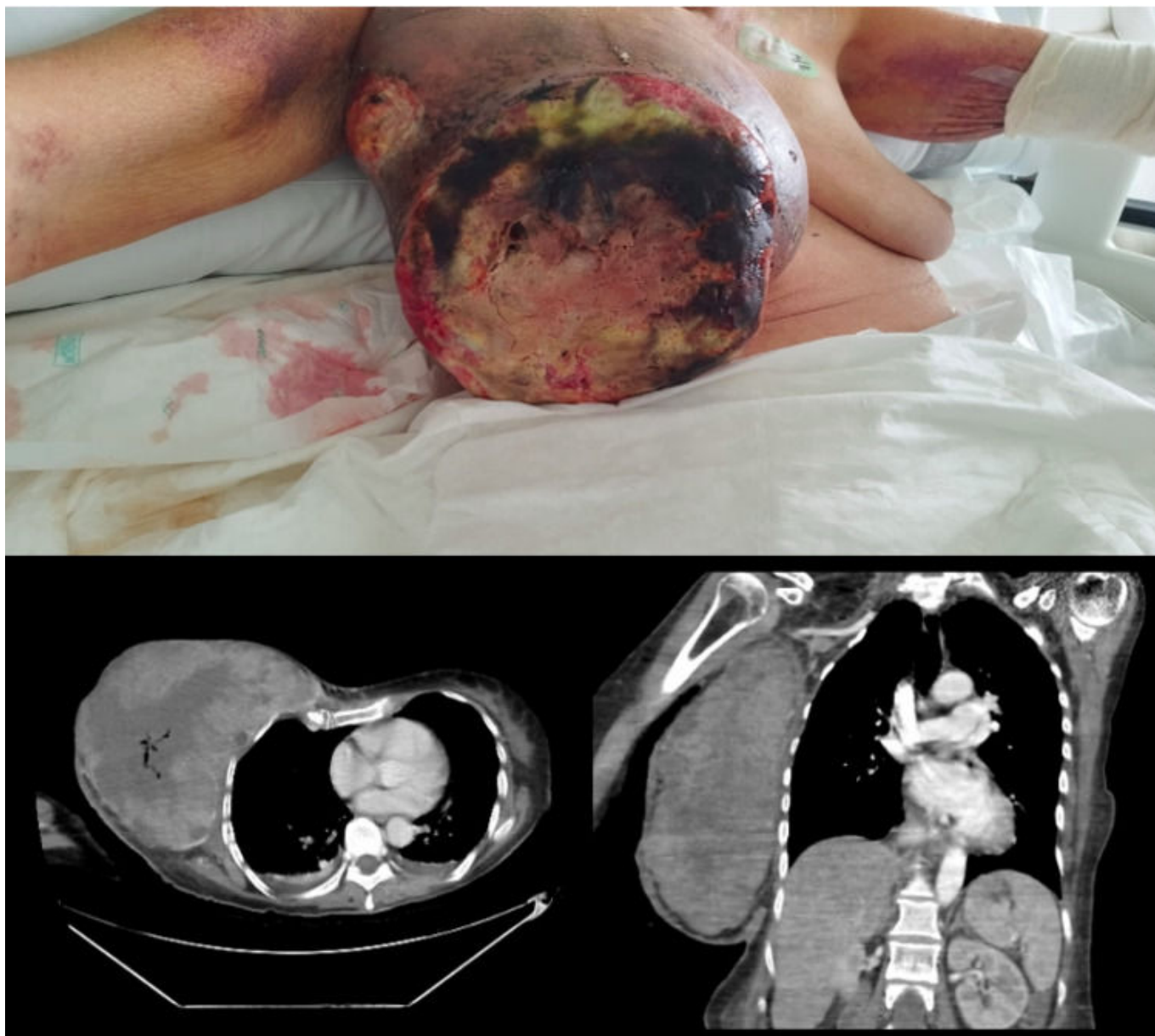
Ballester Martínez, Belén; Tusa, Claudio; Aguiriano Casanova, Mar; Zaragoza, María; Bono, Vicente; Díaz del Río, Manuel; Seguí, Jesús

Hospital de Gandía y Centro de Especialidades Francesc de Borja, Gandía.

Resumen

Introducción: Se expone el caso de una mujer de 65 años con carcinoma de mama gigante con ausencia de metástasis a distancia y se aporta iconografía al respecto.

Caso clínico: Mujer de 65 años, trasladada al hospital por el SAMU al ser encontrada en domicilio inconsciente. Ningún antecedente médico registrado. Vive sola, en malas condiciones y sin apoyo familiar. A la exploración, paciente hipotensa, con respuesta únicamente a estímulos dolorosos. Llama la atención la presencia de una gran masa, ulcerada, con áreas de necrosis y secreción de material purulento que ocupa toda la extensión de la mama derecha. Analíticamente, marcada anemia con Hb de 5,8 g/dL, PCR 72,75 mg/L, lactato 2,6 mmol/L, resto sin alteraciones. Se realiza TC cerebral urgente sin hallazgos de significación. Se transfunden 2 concentrados de hematíes, se solicitan hemocultivos, cultivo de la secreción de la masa y se ingresa en la unidad de medicina interna (MIN) para completar estudio. Durante la estancia en MIN, se inicia antibioterapia, vitaminoterapia y nutrición parenteral ante marcada desnutrición analítica (proteínas totales 4,65 g/dL, albúmina 2,09 d/dL). En TC toraco-abdomino-pélvico (TC TAP): masa gigante ulcerada en mama derecha de 18,7 × 13,3 × 26,7 cm compatible con neoplasia de mama. Adenopatía axilar derecha patológica de 1,7 × 3 cm. Ausencia de metástasis a distancia (T4 N+ M0). Se realiza macrobiopsia de la lesión en quirófano revelando el análisis anatomopatológico la presencia de un carcinoma ductal infiltrante grado 3 (Nottingham), con receptores de estrógenos y progesterona negativos, KI 67 del 20% y HER2 dudoso +. Evolución tórpida durante el ingreso, crecimiento y aumento de la necrosis en la lesión, empeoramiento clínico de la paciente con hipotensión mantenida y disnea con necesidad de transfusión de hasta 4 CH por anemización debido al sangrado continuo de la lesión sin posibilidad de realizar hemostasia por friabilidad de los tejidos neoplásicos. Finalmente, dada la mala situación clínica con mal pronóstico y por voluntad de la paciente se inicia sedación paliativa con *exitus* de la misma tras un mes de ingreso hospitalario.



Discusión: El cáncer de mama es uno de los tumores más prevalentes y con mayor número de muertes en nuestro medio, sin embargo, las nuevas terapias junto con el screening poblacional han permitido disminuir la mortalidad y mejorar la larga supervivencia de las pacientes. Entre los factores pronósticos independientes más importantes del cáncer de mama encontramos la infiltración ganglionar, el tamaño tumoral, y el fenotipo tumoral. Los tumores de mayor tamaño se asocian con más frecuencia a afectación ganglionar de forma que la supervivencia global desciende hasta el 63% en tumores mayores de 5 cm. El cáncer de mama metastásico afecta al 19% de las mujeres con cáncer de mama en Europa apareciendo en la mayoría de las pacientes diagnosticadas inicialmente de cáncer de mama localmente avanzado. Nuestra paciente presentaba de inicio un tumor de grandes dimensiones, localmente avanzado (T4) con afectación ganglionar (N1), sin embargo, destaca la ausencia de metástasis a distancia, lo cual es un hallazgo infrecuente en la evidencia científica actual dados dichos factores de mal pronóstico.