



Cirugía Española

www.elsevier.es/cirugia



O-142 - IMPLEMENTACIÓN DE UN PROTOCOLO DE MICROPIGMENTACIÓN DEL COMPLEJO AREOLA-PEZÓN EN LA UNIDAD DE MAMA EN UN CENTRO DE SEGUNDO NIVEL

Revuelta Ramírez, Julia; Remírez Arriaga, Xabier; Naranjo Peña, Inés; Calvo Martín, Juliana María; Fraile Vasallo, Miriam; Garaulet González, Paloma; Décano González, Noelia Pilar; Guzmán Muñoz, María

Hospital Universitario Infanta Cristina, Madrid.

Resumen

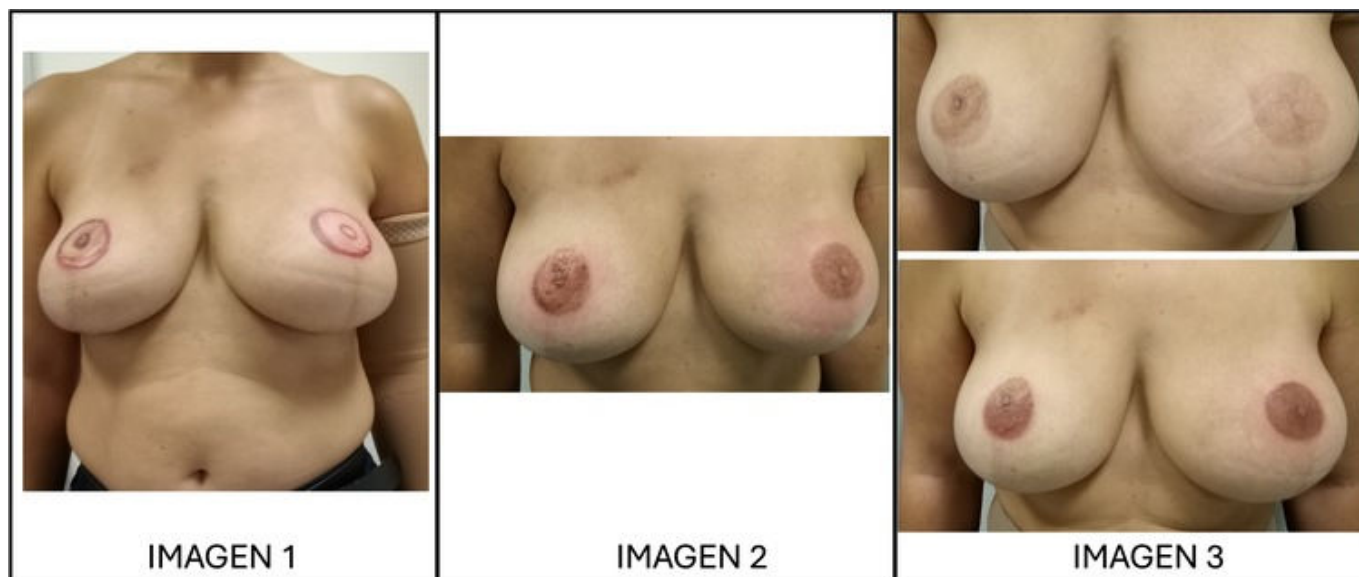
Introducción: Muchas pacientes intervenidas de cáncer de mama precisan mastectomías con reconstrucción mamaria posterior. A pesar de que existen nuevas técnicas quirúrgicas que incluyen la reconstrucción de un neopezón, en muchas ocasiones no es suficiente para recuperar el aspecto original del complejo areola-pezón (CAP). Además del impacto que supone el ser intervenidas de un cáncer, las pacientes tienen que lidiar con el impacto psíquico relacionado con la autoestima, autopercepción de su imagen corporal y en las relaciones interpersonales.

Objetivos: Comunicar nuestro protocolo de micropigmentación del CAP en nuestro centro, así como, los primeros resultados obtenidos.

Métodos: A partir de septiembre de 2023 se implementó en nuestro centro un protocolo que ofrece a las pacientes mastectomizadas o con cirugías mamarias donde se extirpa el CAP, la técnica de micropigmentación como parte del tratamiento integral del cáncer de mama. Como requisito, deben haberse cumplido, al menos, 6 meses desde la realización de la cirugía mamaria reconstructiva (prótesis definitiva), la finalización de la radioterapia (en las pacientes que lo precisen) y haber terminado el tratamiento quimioterápico. Además, no pueden presentar lesiones dermatológicas en la zona a tratar. Se protocolizó de tal forma que, tras una valoración médica e indicación por un facultativo adscrito a la Unidad de Mama de nuestro centro y, una vez firmado el consentimiento informado, el procedimiento puede llevarse a cabo en nuestras consultas externas por la enfermera y técnica auxiliar de enfermería, especializadas en la técnica.

Resultados: Desde septiembre de 2023 hasta marzo de 2024 se han realizado en nuestro centro 11 procedimientos de micropigmentación. Todas las pacientes incluidas fueron revisadas en la consulta de enfermería de la Unidad de Mama previo al procedimiento, donde se comprobó la tolerancia al pigmento y se consensuó con la paciente una prueba de diseño que se ajustase a sus preferencias teniendo en cuenta sus características morfológicas y personales (fig. 1). Pasadas 72 horas, fueron citadas nuevamente para realizar la técnica de micropigmentación (fig. 2). El tiempo medio del procedimiento fue de 1,5 horas. Todas se reevaluaron al mes y, se retocaron 10 pacientes en el periodo de estudio indicado (fig. 3). Ninguna paciente manifestó complicaciones tras el procedimiento ni en la revisión al mes. Todas las pacientes han calificado el resultado como

satisfactorio, con una puntuación media de 4,1 puntos (escala entre 0-5).



Conclusiones: La reconstrucción mamaria es un pilar fundamental en el tratamiento del cáncer de mama. La micropigmentación del CAP como tratamiento final en estas pacientes puede proporcionar un resultado estético que se asemeja a su estado previo a la cirugía, con la consiguiente mejora de la autoestima y autopercepción de su imagen corporal.