



Cirugía Española

www.elsevier.es/cirugia



P-493 - FÍSTULA INTESTINAL TARDÍA EN PARED ABDOMINAL ANTERIOR HACIA MALLA BILAMINAR COLOCADA HACE 12 AÑOS. UNA COMPLICACIÓN INUSUAL. ¿HASTA CUÁNDO PODEMOS ESTAR TRANQUILOS?

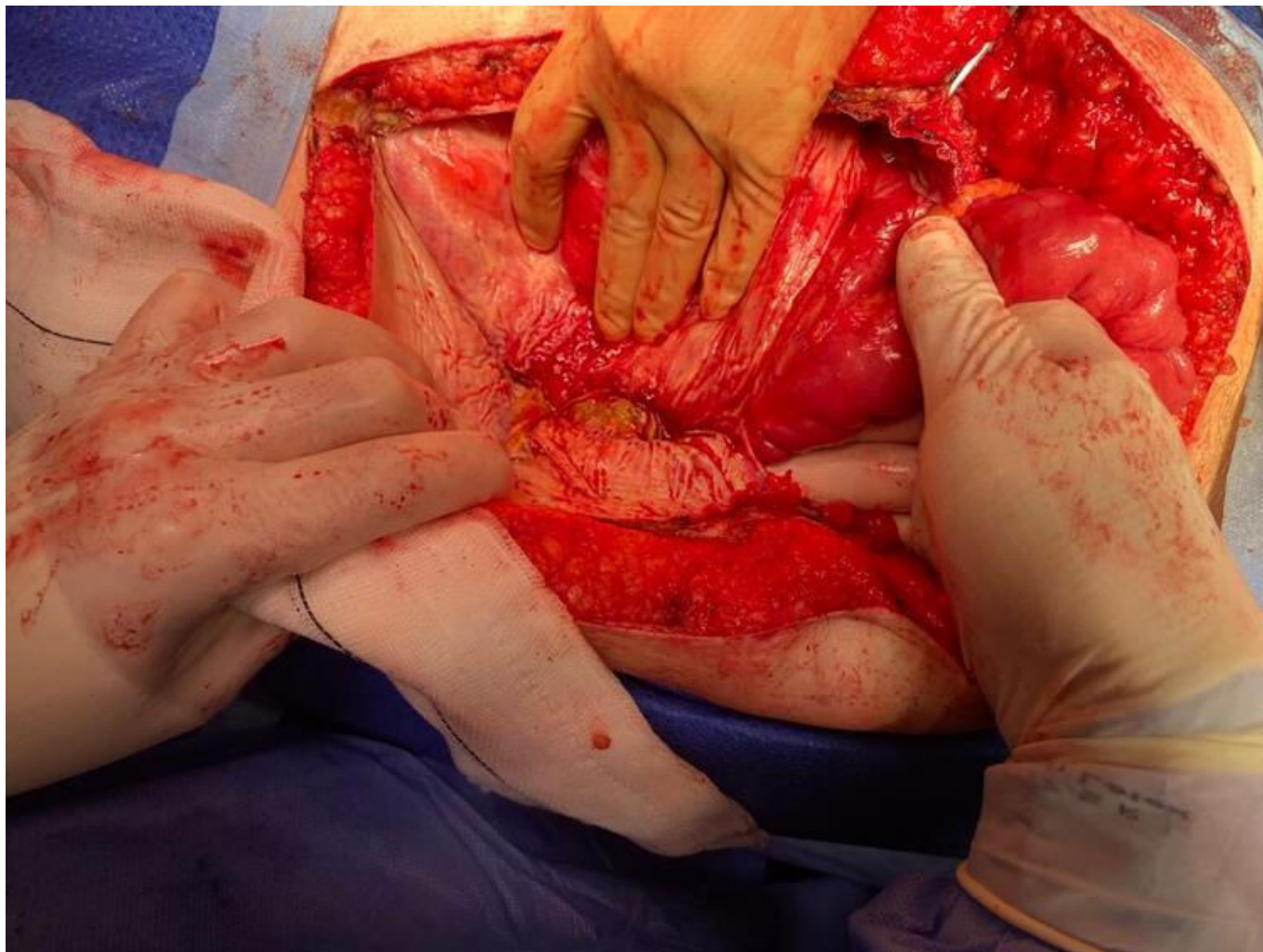
García Domínguez, Antonio; Ramos Bonilla, Antonio; González López, María Teresa; Álvarez Cuiñas, Ana; Cancelas Felgueras, María Dolores; Castro Lara, Ricardo Jesús; Mañaricua Arnaiz, Asier; Martín Ramiro, Javier

Hospital Universitario Severo Ochoa, Leganés.

Resumen

Introducción: Se presenta el caso de un paciente varón de 77 años con fístula intestinal en pared abdominal anterior hacia malla bilaminar colocada hace 12 años por eventración en línea media.

Caso clínico: Paciente varón de 77 años sin antecedentes médicos de interés, intervenido en 1970 por accidente de tráfico a través de LMSIU + subcostal izquierda por hallazgos de rotura diafragmática izquierda. Posteriormente, intervenido en 2012 de eventroplastia + colecistectomía por eventración supraumbilical multiorifical, colocándose malla bilaminar Composix Kugel de 23 × 28 cm intraabdominal, fijada con Prolene y Absorbatack. El paciente, asintomático desde la eventroplastia, comienza con dolor abdominal de 2 meses de evolución durante su estancia en Chile, motivo por el cual acude a Urgencias, realizándose TAC abdominal donde se evidencia una posible perforación intestinal por adherencia de un asa a la malla de pared abdominal anterior. Se realiza manejo conservador con antibioterapia iv (ceftriaxona y metronidazol) durante 4 días y, posteriormente, alta hospitalaria con antibioterapia oral 14 días (ciprofloxacino y metronidazol), con buena evolución. Valorado a su llegada a España, el paciente niega haber presentado supuración abdominal u otros hallazgos sugerentes de fístula enterocutánea. Se realiza nuevo TAC abdominal, en el que se evidencian únicamente cambios inflamatorios en pared abdominal derecha, con realce inespecífico de los segmentos intestinales adyacentes a la misma, así como tumoración renal derecha, que es valorada por Urología y candidata a nefrectomía, quedando pendiente de dicha intervención. Al mes siguiente, el paciente acude a Urgencias por nuevo episodio de dolor abdominal y fiebre, repitiéndose TAC abdominal que evidencia hallazgos compatibles con fístula intestinal en pared abdominal anterior, adyacente a malla intraabdominal previa, decidiéndose manejo conservador en dicho ingreso con antibioterapia, presentando buena evolución. El paciente ingresa un mes después para intervención quirúrgica programada junto con el Servicio de Urología, realizándose resección segmentaria de 45 cm de yeyuno (donde se evidenciaron tres fístulas intestinales) + anastomosis L-L yeyuno-yeyunal + exéresis de malla previa + apendicectomía + nefrectomía derecha. El paciente presentó buena evolución, siendo dado de alta hospitalaria al séptimo día posoperatorio.



Discusión: En el caso de realizar una reparación en el plano intraabdominal, será recomendable el uso de mallas bilaminares, como en nuestro caso clínico, ya que presentan una cara antiadherente que permite su contacto con el peritoneo visceral. Sin embargo, el uso de este tipo de mallas no está exento de complicaciones si no se colocan correctamente extendidas, pudiendo provocar obstrucción intestinal, fístulas intestinales o infección crónica de la prótesis, lo que puede prevenirse interponiendo epiplón entre la malla y las asas intestinales. El tratamiento inicial de la infección crónica de la malla con fístula intestinal asociada debe ser conservador mediante el uso de antibioterapia y curas locales, pudiendo ser necesaria la NPT para disminuir el débito de la fístula y mejorar el estado nutricional del paciente. En casos refractarios, será necesario el tratamiento quirúrgico, que consistirá en la resección en bloque del complejo fístula/prótesis, seguido de reparación del defecto mediante cierre fascial primario o mediante prótesis biológica, al tratarse de un ambiente contaminado.