



P-472 - AUTOINSUFLACIÓN DOMICILIARIA DE NEUMOPERITONEO COMO PREHABILITACIÓN PARA CORRECCIÓN DE EVENTRACIÓN DE LÍNEA MEDIA GIGANTE

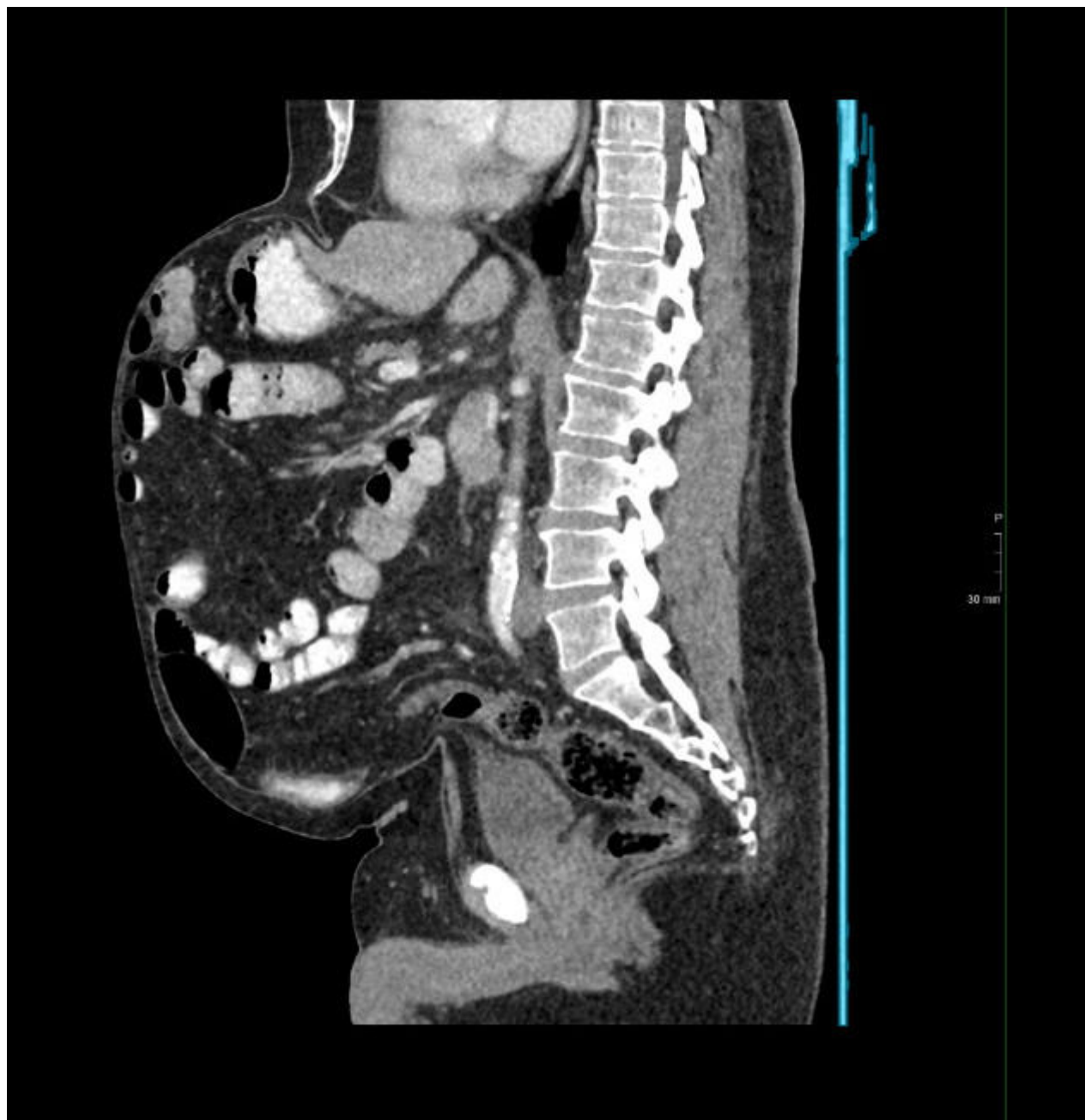
Díaz Ríos, Patricia¹; Salido Fernández, Sergio²; Reinoso Lozano, Francisco Javier²; Monje Vera, Blanca²; Gutiérrez Iscar, Eduardo²; Zapata Syro, Camilo²; Guevara Martínez, Jenny²; Fondevila Campo, Constantino²

¹Hospital Universitario Virgen de las Nieves, Granada; ²Hospital Universitario La Paz, Madrid.

Resumen

Introducción: Las hernias incisionales complejas de pared abdominal ocasionan importantes consecuencias estéticas y funcionales para los pacientes. Representan un importante reto para el cirujano e implican habitualmente el uso de la combinación de técnicas preoperatorias e intraoperatorias para lograr su reparación. El neumoperitoneo preoperatorio progresivo (NPP) y la toxina botulínica tipo A (TBA) son procedimientos adyuvantes para la reparación definitiva de la pared abdominal de grandes defectos. Presentamos el primer caso de pared abdominal compleja en nuestro centro de prehabilitación quirúrgica con NPP de forma ambulatoria.

Caso clínico: Se presenta el caso de un varón de 66 años intervenido hace 20 meses de hernia umbilical mediante técnica de Rives con posoperatorio de obstrucción inmediata por dehiscencia de la vaina posterior que implica reintervención con malla biológica por imposibilidad de cierre de pared y VAC para cierre de defecto cutáneo. El paciente es valorado en consulta de Cirugía de Pared Abdominal por hernia incisional. Se realizó una tomografía computarizada (TC) abdominal donde se evidencia importante eventración de gran tamaño que contiene lóbulo hepático izquierdo, antro gástrico, colon hasta sigma proximal y asas de intestino delgado, con un saco herniario de 30 × 27 × 15 cm (CC × T × AP) y un defecto de aproximadamente 26 × 22 cm (M1-5W3 de la clasificación de la European Hernia Society, EHS). Se calculó la volumetría presentando un volumen del saco herniario de aproximadamente 6.318 cc y de la cavidad abdominal de unos 6.388 cc, con pérdida de derecho a domicilio (índice de Tanaka del 98%). Se realizó infiltración de la musculatura lateral abdominal con TBA 60 días previo a la intervención y colocación de catéter de NPP 25 días después. Se calculó un objetivo para el NPP de 14 L. Se formó al paciente para la insuflación domiciliar de NPP pautándose la insuflación de 300 cc cada 12 horas a diario hasta una semana previa a la intervención, con un total insuflado de 10L y una buena tolerancia del proceso con EVA máximo de 4. Se realizó separación posterior de componentes (TAR) con colocación de malla de polipropileno de 50 × 50 cm, además de la utilización de dispositivo de tracción fascial. Se colocó malla de polipropileno de 10 × 10 cm en sándwich por tensión de la fascia anterior que impedía el cierre completo en su porción más craneal. Colocación de dos drenajes (retromuscular y subcutáneo) y apósito de presión negativa en herida quirúrgica. Posoperatorio favorable, siendo dado de alta al 7.º día posoperatorio con un EVA 2/10, apósito de presión negativa y drenaje retirado.



Discusión: El NPP y la TBA, de forma separada o combinadas, suponen una herramienta preoperatoria eficaz en el tratamiento de las hernias incisionales complejas. La insuflación domiciliar por parte del paciente entrenado del NPP es posible permitiendo así una mejor tolerancia al procedimiento ya que permite la insuflación de menor cantidad de aire por sesión durante un tiempo más prolongado suponiendo una distensión más progresiva. Sin embargo, es necesario la estandarización y protocolización que permita definir los candidatos para la ambulatorización.