



Cirugía Española

www.elsevier.es/cirugia



P-446 - FASCITIS NECROTIZANTE POSEPISIOTOMÍA: RARA COMPLICACIÓN DE PROCEDIMIENTO OBSTÉTRICO

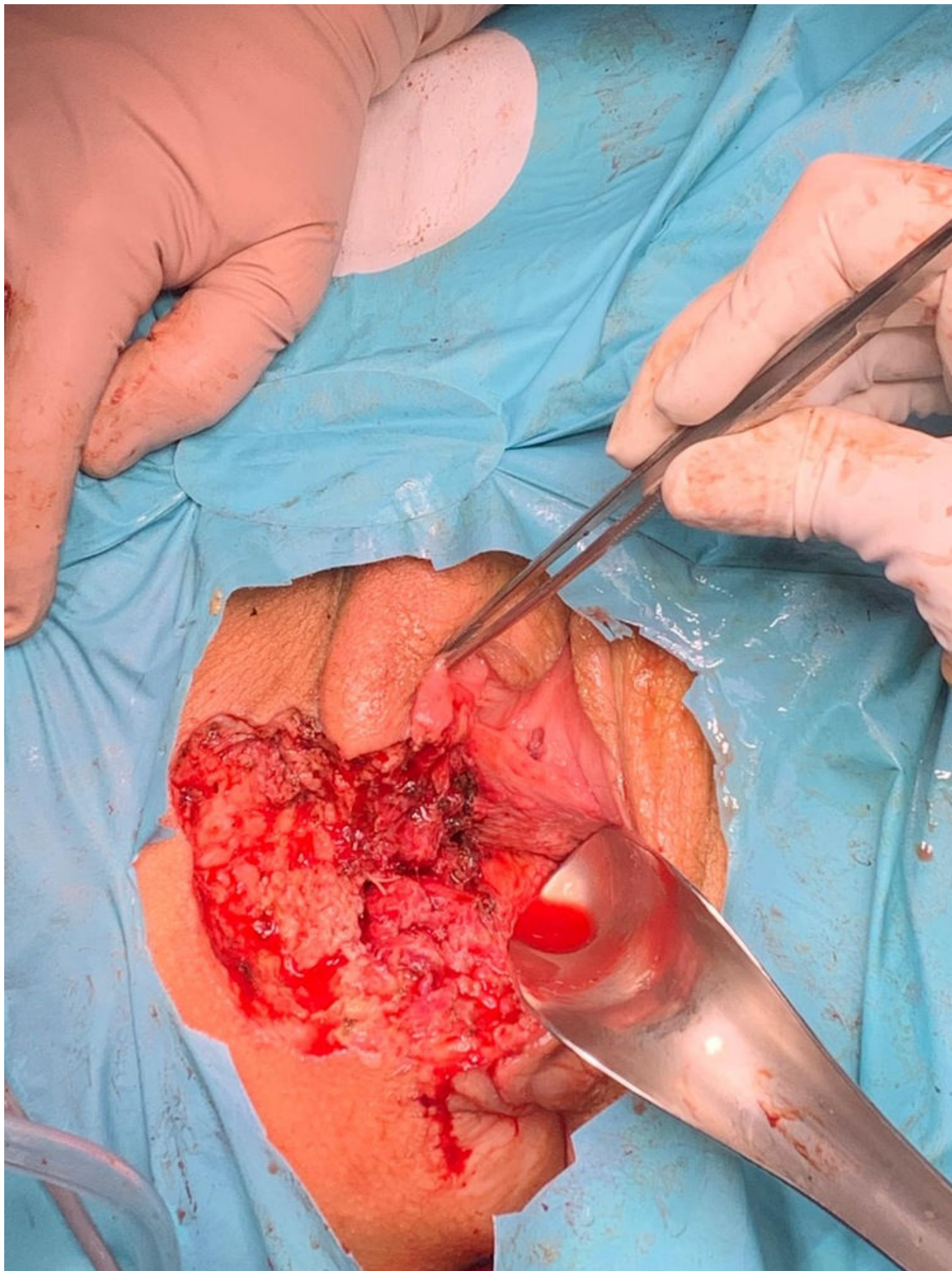
Luque Villalobos, Eduardo José; Cazador Labat, Miriam; González Castillo, Ana María; Membrilla Fernández, Estela; Lorente Poch, Leyre; Riba Combatti, Luisana

Hospital del Mar, Barcelona.

Resumen

Introducción: La fascitis necrotizante (FN) es una infección grave de tejidos blandos, de rápida progresión que pone en riesgo la vida del paciente. En contexto obstétrico, la FN es rara, por lo que su pronta sospecha con tratamiento rápido y agresivo son esenciales para su buena evolución. Microbiológicamente pueden ser polimicrobianas y monomicrobianas, siendo las primeras más frecuentes, involucrando en su mayoría cocos grampositivos, bacilos gramnegativos y anaerobios.

Caso clínico: Mujer de 28 años, sin antecedentes de interés, gestación bien controlada y parto instrumental con fórceps 3 días previo a ingreso, con episiotomía complicada con alargamiento hasta afectación de músculo elevador del ano, con correcta evolución y alta al 3^{er} día de puerperio, quien acude a urgencias presentando dolor intenso en zona genital extendido a glúteo derecho y fiebre. A la exploración física FC: 130 lpm, TA: 100/60 mmHg, T: 36,9 °C. En región perineal extensa área de edema y flogosis extendida hasta la región glútea y cara interna de muslo derecho, con necrosis en línea de sutura intramucosa de episiotomía, sin clara área fluctuante. Analíticamente leucocitos: 20.960 u/ μ L, neutrófilos: 85,7%, hemoglobina: 8,3 g/dL, PCR: 20,07 mg/dL, procalcitonina: 0,169 ng/mL, lactato: 0,81 mmol/L. Inicia antibioterapia con cefotaxima 2 g /6 h y metronidazol 500 mg/8 h y se solicita TC abdominopélvico que evidencia engrosamiento de partes blandas cutáneo-subcutáneo de unos 65 × 49 × 61 mm en región perineal derecha que se extiende cranealmente y oblitera los planos grasos de separación entre el introito vaginal y el canal anal, y hacia la fosa isquioanal derecha, con gas en su interior. Sin colecciones. Por alta sospecha de FN se decide revisión quirúrgica. Hallazgos: extensa necrosis de cara lateral derecha de la vagina en relación con zona de episiotomía. Necrosis de porción inferior de labio mayor derecho con afectación de grasa de fosa isquiorrectal con extensión hasta músculo puborrectal. Se realiza desbridamiento amplio de zona afectada. Amerita cirugía de revisión en 3 oportunidades dentro de las primeras 48 h para adecuado control de progresión de la necrosis. Cultivo de herida: *E. coli* resistente a cefalosporinas y *Streptococcus mitis* resistente a clindamicina, rotándose antibioterapia a piperacilina-tazobactam más linezolid. Tras control del foco séptico y 16 días de tratamiento antibiótico con correcta evolución de la herida, se decide en conjunto con servicios de Obstetricia y Cirugía Plástica cierre quirúrgico del defecto. Cultivos de tejido con crecimiento de *Klebsiella pneumoniae* y *Enterobacter cloacae* sensibles a ciprofloxacina. Evoluciona de forma satisfactoria y es alta al 27.^o día posoperatorio de la primera intervención, con tratamiento ambulatorio con ciprofloxacina.



Discusión: La FN es una infección severa por lo general polimicrobiana. Su clínica inespecífica inicial puede retrasar su detección, arriesgando la vida del paciente. Aunque infrecuentes en contexto obstétrico, la inmunosupresión inducida por el embarazo, así como el estado de anemia pueden promover su rápida progresión con alto riesgo de mortalidad. Signos como taquicardia,

hipotensión, y a nivel local eritema, fluctuación o crepitación deben hacernos sospechar de FN. El diagnóstico precoz y el tratamiento quirúrgico inmediato disminuyen la mortalidad en estos casos.