



Cirugía Española

www.elsevier.es/cirugia



P-395 - MEGACOLON CHAGÁSICO REFRACTARIO A TRATAMIENTO CONSERVADOR

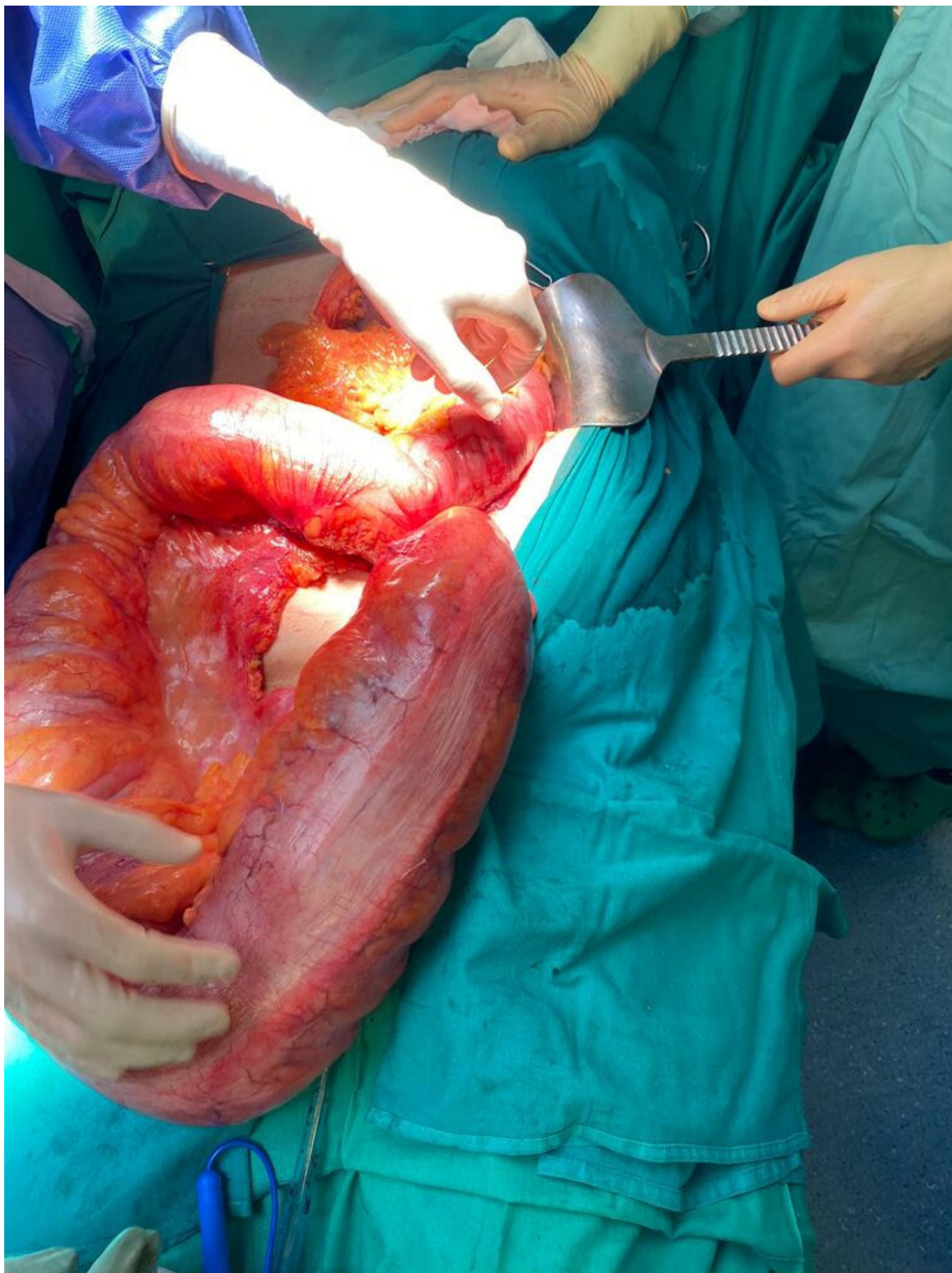
Flórez Nisperuza, Ángela M.^a; Ferri Candela, María de los Lirios; Cejudo Berenguer, Luis; Salvador, Jaime; Aracil, Isabel; Peidro, Sara

Hospital Virgen de los Lirios, Alcoy.

Resumen

Objetivos: Exponer un caso de megacolon chagásico que precisa tratamiento quirúrgico dada la refractariedad a tratamiento médico-conservador de forma crónica.

Caso clínico: Paciente masculino de 67 años, originario de Argentina, con enfermedad de Chagas de 25 años de evolución y afectación cardíaca, esofágica y colónica. Estado basal: disnea pequeños esfuerzos, disfagia y estreñimientos crónicos, malnutrido. Tratamiento crónico: laxantes, procinéticos, dieta triturada. Miotomía esofágica (2013) por acalasia vigorosa. Empeoramiento clínico con episodios de suboclusión intestinal refractaria a tratamiento conservador programándose para intervención quirúrgica. TC abdomen: dilatación pancolónica, rectal con megasigma. Se realiza intervención de Hartmann (fig.). A destacar gran dilatación sigmoidea que dificulta técnicamente el procedimiento con marcada aperistalsis y adenopatías en todo mesocolon así como melanosis colónica. Colostomía en flanco izquierdo, refuerzo muñón rectal. AP: Infiltración colágeno-amiloidosis grave en todas las capas del sigma posoperatorio con recuperación del tránsito intestinal inmediato. Reintervención al 5 DPO por fuga muñón rectal con peritonitis focal-pélvica, SRIS, en UCI con *shock* cardiogénico a las 24 h y fallecimiento.



Discusión: La afectación colónica por enfermedad de Chagas es el resultado de una dilatación paulatina. La aparición de megasigma es frecuente, el recto se afecta en un 80% de los casos siendo rara la afectación colónica proximal. La clínica está marcada por estreñimiento crónico, conforme progresa la enfermedad se enlentece el tránsito intestinal, con aparición de distensión y discomfort

abdominal asociado a impactación fecal. La impactación rectal se puede asociar a úlceras estercoráceas y diarreas por rebozamiento. En casos raros la pseudoobstrucción intestinal desencadena vólvulos e isquemia intestinal. La anorexia y la desnutrición suele acompañar a este tipo de pacientes. Es consenso general que el tratamiento del megacolon chagásico es quirúrgico. El tratamiento conservador se reserva a oligosintomáticos.