



# Cirugía Española

[www.elsevier.es/cirugia](http://www.elsevier.es/cirugia)



## P-378 - FÍSTULA PERIANAL COMPLEJA EN PACIENTE CON PANPROCTOCOLECTOMÍA Y RESERVORIO EN J POR POLIPOSIS ADENOMATOSA FAMILIAR. A PROPÓSITO DE UN CASO

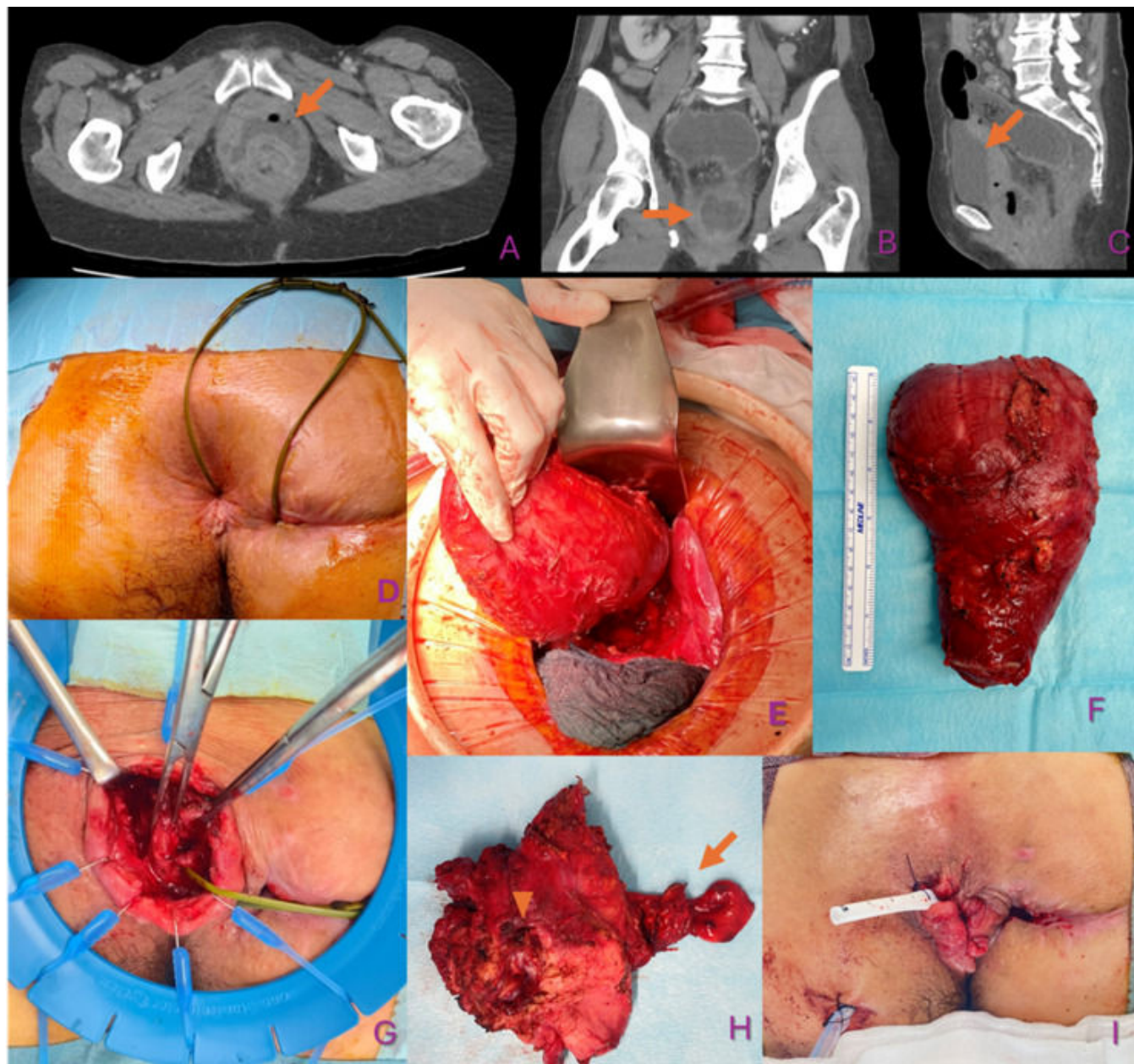
Gorini, Ludovica; Ramiro Pérez, Carmen; Latorre Fragua, Raquel Aranzazu; Arellano González, Rodrigo; Sun, Wenzhong; García Friginal, Jaime; de La Plaza Llamas, Roberto

Hospital Universitario de Guadalajara, Guadalajara.

### Resumen

**Introducción:** Las fístulas en pacientes con reservorios ileales y anastomosis ileoanales, con origen en el reservorio, son una complicación conocida. La mayoría de casos en la literatura presentan pacientes con enfermedad inflamatoria intestinal (EII), siendo mucho menos frecuentes en pacientes con panproctocolectomías por otra patología. Suelen ser fístulas complejas, de curso larvado y que pueden aparecer incluso décadas después de la realización del reservorio.

**Caso clínico:** Mujer de 52 años, con antecedente de panproctocolectomía con reservorio en J y anastomosis íleo-anal a los 16 años por poliposis adenomatosa familiar (PAF). En seguimiento hasta 2012, cuando dejó de realizar revisiones por decisión propia. Acude a urgencias por cuadro de fiebre y mal estado general, asociado a zona floglótica en región glútea derecha. Se realiza TC urgente objetivándose gran colección localizada entre reservorio y pared posterior vaginal, con múltiples trayectos fistulosos dirigidos al espacio isquiorrectal derecho. Se realiza exploración bajo anestesia, hallando un amplio orificio fistuloso interno (OFI) en la pared anterior del canal anal que comunica con la cavidad descrita, realizando un drenaje tanto por el OFI como por la región isquiorrectal. La paciente precisa múltiples exploraciones sucesivas por mala evolución y ante rechazo de realización de ileostomía. En la RM pélvica se describen dos trayectos fistulosos que por el espacio interesfinteriano alcanzan la colección a nivel supraelevador y un tercer trayecto que comunica la colección con el espacio isquiorrectal derecho. Ante la enfermedad fistulosa descrita y la evolución tórpida, se intentaron distintas opciones de manejo, incluyendo la sutura del OFI y el uso de endoSponge introducido en la cavidad por el orificio fistuloso externo ampliado. El uso de terapia de vacío logró una significativa disminución del tamaño de la cavidad, pero ante múltiples dehiscencias de la sutura endoanal, finalmente se tutorizó con setón el trayecto supraelevador desde el canal anal hasta la fosa isquiorrectal derecha, logrando así que este fuera el único trayecto permeable y sintomático. Se plantearon distintas alternativas terapéuticas definitivas, por mal control clínico e incontinencia (la paciente la refería de larga evolución y asociada aumento de deposiciones), realizar una resección de reservorio y amputación abdominoperineal con preservación de esfínteres e ileostomía terminal. La paciente presentó una considerable mejoría de calidad de vida, siendo el único síntoma la dispareunia, manejado por Ginecología.



**Figura1:** A, B y C: imágenes de TC urgente, se marca con flechas el absceso. D: setón tutorizando la fístula. E: situación intrabdominal del reservorio en cirugía de amputación. F: reservorio resecado. G: tiempo perineal con canal anal disecado y setón en trayecto fistuloso. H: pieza de canal anal, señalado con punta de flecha OFI a cavidad y con flecha el trayecto fistuloso. I: situación final con preservación de esfínteres.

**Discusión:** Como etiología de las fístulas perianales complejas en el posoperatorio inmediato en pacientes con reservorios ileales, se han considerado; estados sépticos, isquemia locorregional, dehiscencia anastomótica, lesión iatrogénica, reservorio en J largo y EII no diagnosticada. La aparición de fístulas años después de la realización del reservorio tiene una etiología más compleja, habiéndose propuesto como causa la reactivación de focos sépticos criptogénicos interesfinterianos. El manejo de estos pacientes ve su complejidad en la ausencia de técnicas óptimas y universales. Es necesaria una personalización del tratamiento tanto a las características de la enfermedad como a las voluntades del paciente. La amputación abdominoperineal es una medida drástica que puede ser un recurso en pacientes con importante afectación de la calidad de vida con manejos más conservadores.