



# Cirugía Española

[www.elsevier.es/cirugia](http://www.elsevier.es/cirugia)



## P-359 - COLITIS ISQUÉMICA SECUNDARIA A HERNIA DEL HIATO TIPO IV ESTRANGULADA

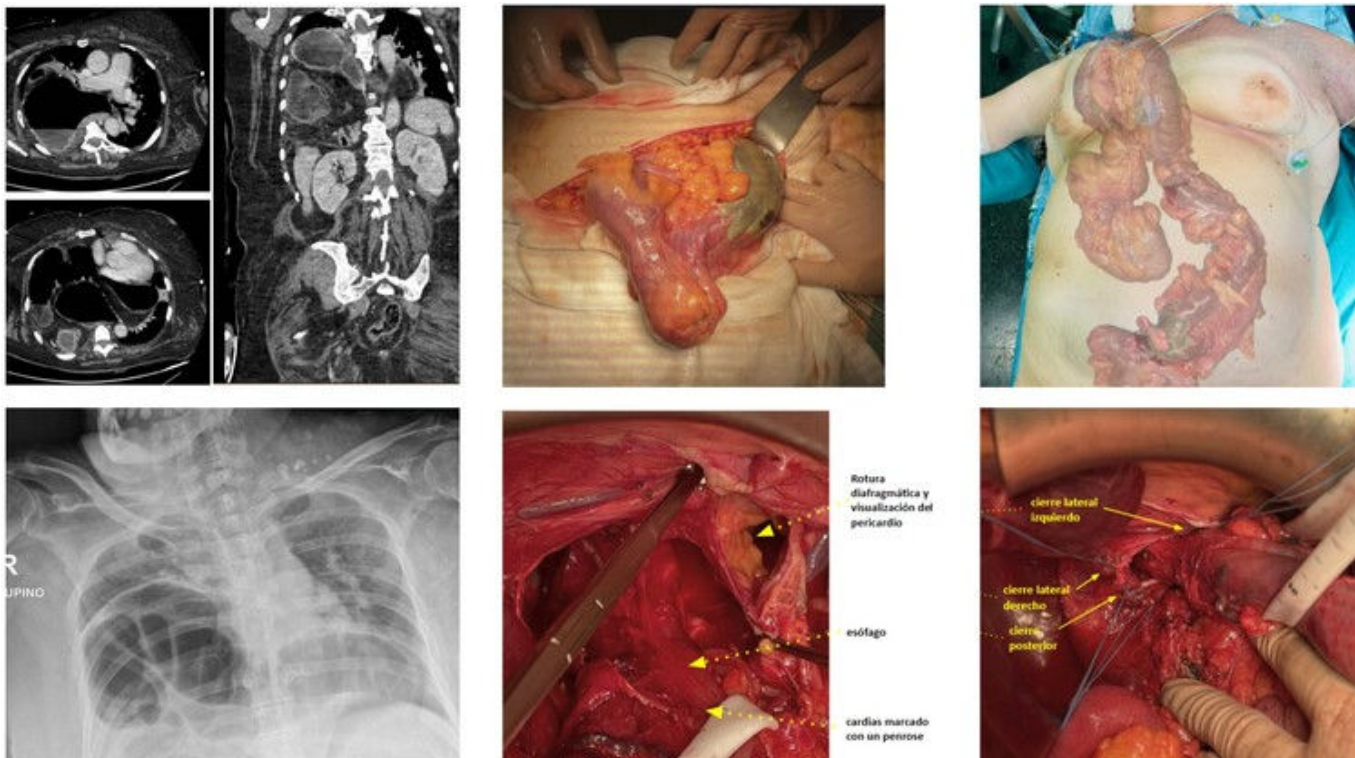
García Aguilar, Natalia; Raposo Puglia, Daniel; Escalera Pérez, Raquel; Gavilán Parras, Julio; Pérez Hernández, Noemí; García Molina, Francisco J.

Hospital del S.A.S. de Jerez de la Frontera, Jerez de la Frontera.

### Resumen

**Introducción:** Las hernias hiatales (HH) son el tipo más común de hernias diafragmáticas adquiridas. Suelen ser asintomáticas o presentarse con síntomas atípicos: cardiovasculares, pulmonares o gastrointestinales. Se denominan gigantes cuando al menos el 30% del estómago se traslada al tórax. Presentamos una HH tipo IV gigante, complicada e intervenida de urgencia en situación extrema.

**Caso clínico:** Mujer de 70 años, como antecedentes obesidad grado II; un síndrome respiratorio restrictivo por parálisis hemidiafragma derecho, SAHS en control con CPAP. Operada de hernia umbilical con recidiva en tratamiento conservador. Diagnosticada en 2019 de hernia de hiato gigante. Acudió a urgencias por dolor abdominal, diarrea, insuficiencia respiratoria. Evolucionó de forma desfavorable con datos analíticos de hipoperfusión: ácido láctico 81 mg/dL, procalcitonina 15,9 ng/ml, PCR 103 mg/L. En las pruebas complementarias, ocupación de todo el hemitórax derecho por contenido intestinal: herniación asas de intestino delgado, colon, estómago y tejido graso; hernia infraumbilical derecha con contenido adiposo y dolicosigma. En este contexto, desarrolló parada cardiorrespiratoria de 8 minutos que requirió SVA, intubación orotraqueal y posterior ingreso en UCI. Tras 24 horas, se discutió de forma multidisciplinar decidiendo intervención quirúrgica urgente. Laparotomía y reducción del sigma eventrado, apreciándose necrosis en un tramo proximal a la herniación. Al movilizar el colon introducido en el tórax, se observaron también varias áreas de necrosis en su pared. Indicamos la colectomía total: sección del recto superior, movilización del colon izquierdo y reducción del colon herniado, precisando una incisión en el hiato a pesar de medir 10 cm. Movilización del ángulo esplénico, sección del mesocolon y del íleon terminal. Reducción del estómago volvulado identificándose el esófago y cardias. El saco herniario se extirpó. Con las tracciones se desgarró el diafragma exponiéndose el pericardio y precisando sutura del mismo. El defecto hiatal se reparó triangulando con suturas irreabsorbibles: primero en la región posterior (confluencia de los pilares) y después ambos laterales. Se colocó un drenaje transhiatal, se realizó una funduplicatura tipo *floppy* Nissen, cierre de la laparotomía, maduración de la ileostomía y colocación de un drenaje transtorácico. La evolución posoperatoria (25 días en UCI) fue lenta pero favorable, sin complicaciones significativas, siendo alta a los 34 días de la intervención. Revisada en consulta (1, 3 y 6 meses) con buen estado general, aceptable calidad de vida, sin signos de recidiva herniaria.



**Discusión:** En presencia de hernias paraesofágicas y mixtas sintomáticas, existe indicación de intervención quirúrgica. En caso de ser asintomáticas, hecho poco probable, se considerará la edad y comorbilidades. Este tipo de patología requiere un abordaje multidisciplinar con el fin de realizar diagnósticos más precisos y reducir la morbilidad. Por lo que creemos que, en nuestra paciente, debería haberse realizado un diagnóstico y reparación precoz.