



Cirugía Española

www.elsevier.es/cirugia



O-181 - CREACIÓN DE UNA HERRAMIENTA DE INTELIGENCIA ARTIFICIAL PARA EL DIAGNÓSTICO DE CÁNCER COLORRECTAL

Silvino Sánchez, Cantia; García Rodríguez-Maimón, Claudia; Álvarez Velázquez, Clara; Toledo Martínez, Enrique; Martín Parra, José Ignacio; Benic Yoris, Yadranska; Gutiérrez Vázquez, Ramiro Raphael; Rodríguez Sanjuán, Juan Carlos

Hospital Universitario Marqués de Valdecilla, Santander.

Resumen

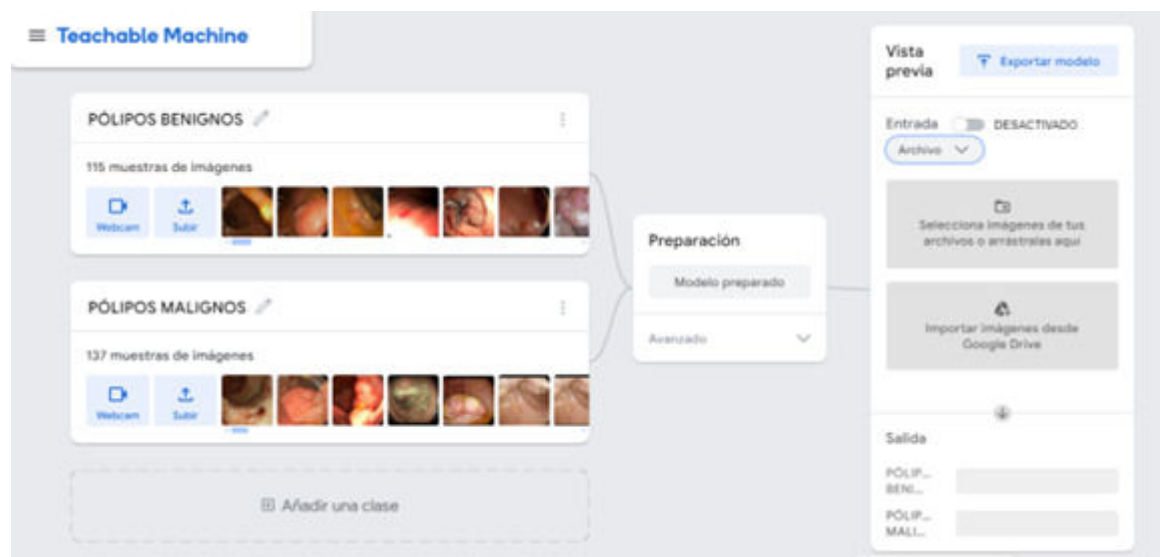
Introducción: En la actualidad, el porcentaje de muertes causadas por cáncer colorrectal en España es cercano al 10%, siendo el cáncer más frecuente en nuestro país. Las causas son múltiples: genética, factores de riesgo como el ambiente, la dieta, enfermedad inflamatoria, etc. Uno de los factores clave es la existencia inicial de una lesión polipoidea, y el diagnóstico se establece mediante biopsia de estas lesiones tras identificarlas en una colonoscopia. Como herramientas diagnósticas en auge actualmente en el ámbito de la medicina destacamos la inteligencia artificial (IA), capaz de reconocer patrones e interacciones que se repiten y aplicarlo a nuevos datos.

Objetivos: El objetivo del estudio es determinar si es posible utilizar la inteligencia artificial para el diagnóstico del adenocarcinoma de colon, previamente al análisis de la correspondiente muestra anatomopatológica, únicamente con las imágenes de la colonoscopia.

Métodos: Presentamos un estudio con diseño retrospectivo en el que analizamos las imágenes de lesiones polipoideas de pacientes sometidos a colonoscopias en el Hospital Universitario Marqués de Valdecilla. Utilizando la herramienta web Teachable Machine (de Google) se ejecuta un modelo de aprendizaje por transferencia para diferenciar las características de una serie de pólipos benignos y malignos (verificados por análisis histológico). Posteriormente se utiliza la herramienta para analizar imágenes de pólipos y clasificarlos en malignos o benignos, obteniendo una correlación con el análisis definitivo histológico (*gold standard*). Se realiza un análisis estadístico de sensibilidad, especificidad y valores predictivos.

Resultados: Se utilizaron 252 fotos de pólipos (115 benignos y 137 malignos) para “enseñar” a nuestra IA lo que el anatomopatólogo considera enfermedad o no. Posteriormente se realizaron dos pruebas de 100 y 292 de tamaño muestral en las que nuestra IA analiza las imágenes, obteniéndose una sensibilidad de la prueba del 80%, detectando así correctamente a la mayoría de los individuos enfermos. Por otro lado, la prueba obtuvo una especificidad menor, de 52,63%. Por ello podemos deducir que reúne las características básicas de una buena técnica de *screening*, además de no suponer coste (es una herramienta al alcance de todos). Sin embargo, dada su baja especificidad, su utilización no puede sustituir el análisis histológico como diagnóstico definitivo. Otras aplicaciones donde podría ser útil son la indicación de ampliar márgenes de resección o como criterio para tatuar

la localización del pólipo por posibilidad de recidiva o resección incompleta.



Conclusiones: En nuestros días la IA se encuentra en auge para todo tipo de finalidades y usos. En el ámbito de la coloproctología podría incorporarse como complemento al diagnóstico del cáncer colorrectal. Nuestra herramienta de IA “Teachable Machine”, al presentar una alta sensibilidad y baja especificidad, sería una buena prueba de cribado, pero no sustituiría al informe de anatomía patológica como diagnóstico definitivo. El perfeccionamiento de la herramienta (con mayores bases de datos, estudios prospectivos, mejor calidad de imágenes) podría mejorar su especificidad y, en un futuro, llegar a plantearse como método diagnóstico.